Pour une meilleure évaluation des risques en cas de Métaplasie Cylindrique Atypique en pathologie mammaire

Gaëtan MacGrogan, Isabelle de Mascarel
Département de Pathologie Institut Bergonié Bordeaux

Métaplasie Cylindrique Atypique

Synonymes : DIN1a, Atypies épithéliales planes, CCIS de type crampon monomorphe, Lobules atypiques de type A, etc.

Définition (OMS) : Altération néoplasique supposée, de type ductal, caractérisée par le remplacement des cellules luminales normales par 1 à 3-5 couches de cellules avec atypies légères

Mode de découverte : mammographie+++ (microcal)

Fortuit

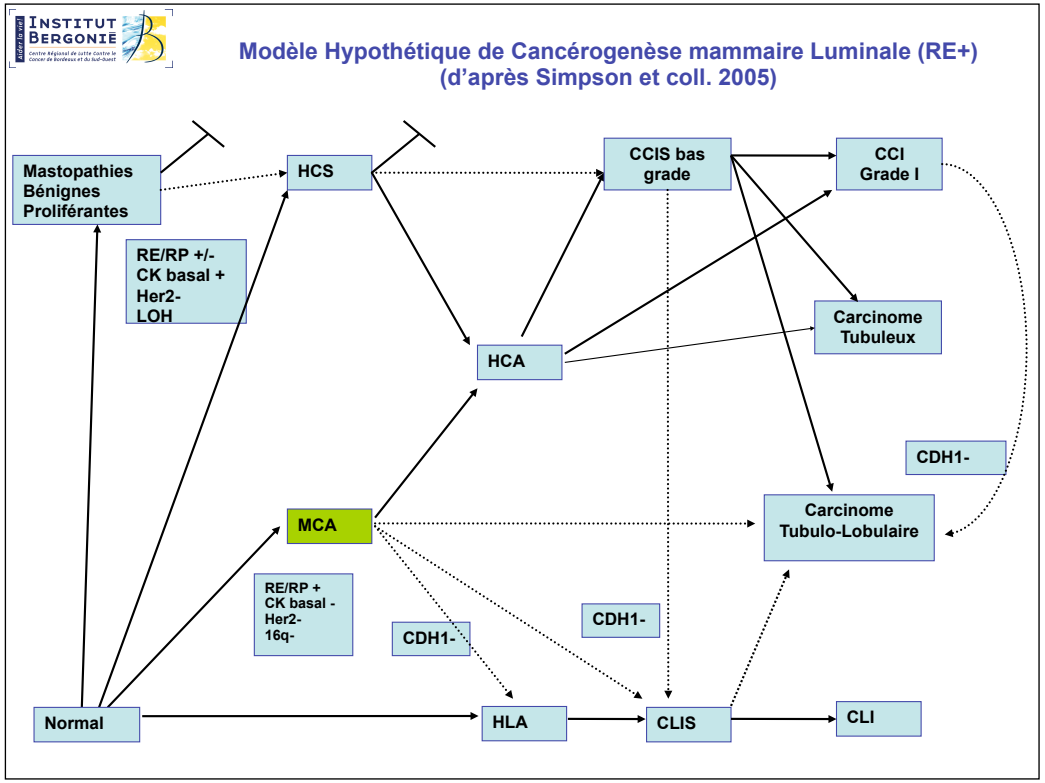
INSTITUT BERGONIÉ
Modèle Hypothétique de Cancérogenèse mammaire Luminale (RE+)
(d'après Simpson et coll. 2005)
Mastopathies Bénignes Proliférantes
HCS
CCIS bas grade
CCI Grade I
RE/RP +/- CK basal + Her2- LOH
HCA
Carcinome Tubuleux
CDH1-
MCA
Carcinome Tubulo-Lobulaire
RE/RP + CK basal - Her2- 16q-
CDH1-
CDH1-
Normal
HLA
CLIS
CLI

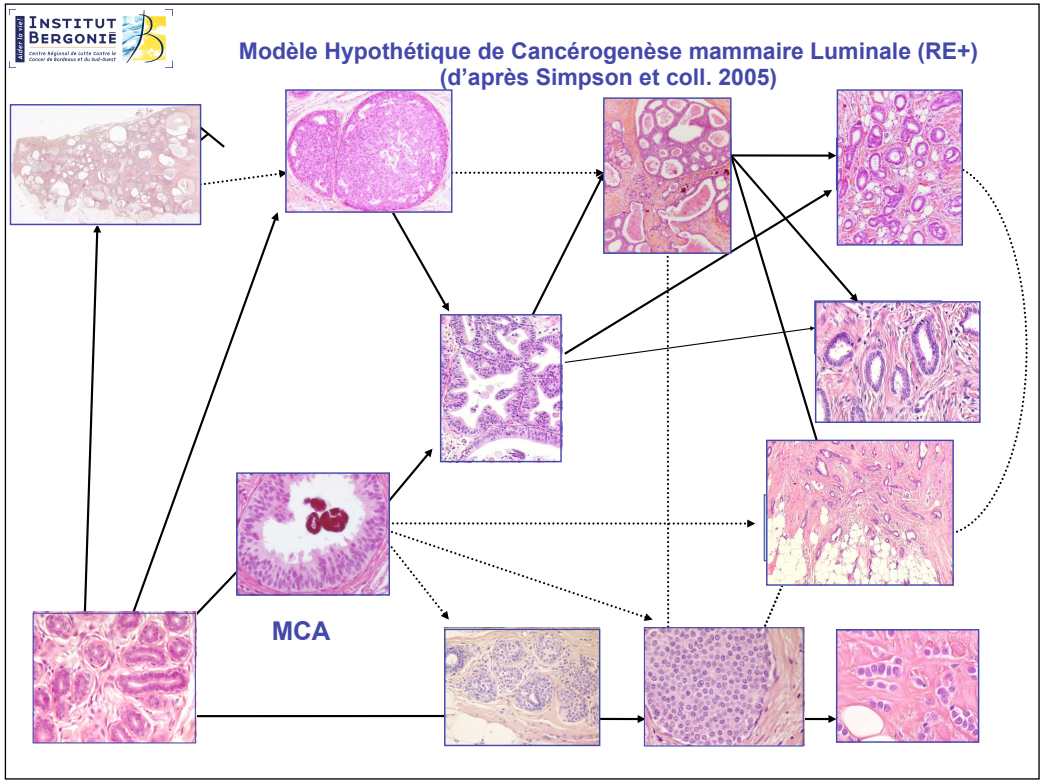
INSTITUT BERGONIÉ
centre régional de lutte contre le cancer de Bordeaux et du Sud-Ouest
Modèle Hypothétique de Cancérogenèse mammaire Luminale (RE+)
(d'après Simpson et coll. 2005)
MCA

Métaplasie Cylindrique Atypique

Age de découverte

À tout âge (35 à 49 ans)

Age moyen 44 à 51 ans < âge moyen découverte HCA de 55 ans

Aspects mammographiques

Microcalcifications rondes non branchées ou amorphes ou à contours indistinctes

Microcalcifications en clusters ou + étendues

Classification BIRADS : 3, le plus souvent 4, rarement 5

Reproductibilité inter-observateurs des prolifération mammaires non invasives

Diagnostic	Kappa
(1) Hyperplasie canalaire simple	0.61
(2) Métaplasie cylindrique atypique	0.44
(3) Hyperplasie canalaire atypique	0.39
(4) Hyperplasie lobulaire atypique	0.43
(5) Carcinome lobulaire in situ	0.58
(6) CCIS non Haut Grade	0.55
(7) CCIS Haut Grade	0.68

Kappa Global = 0.51

Métaplasie Cylindrique Atypique

UTDL +/- kystisées

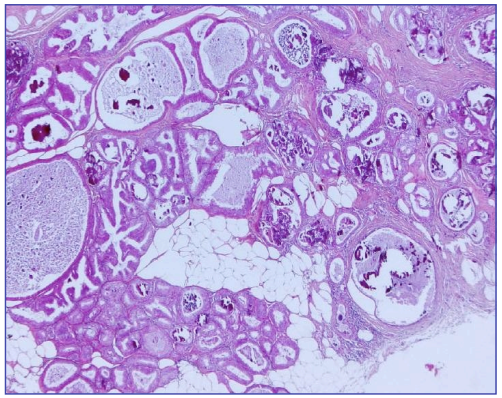

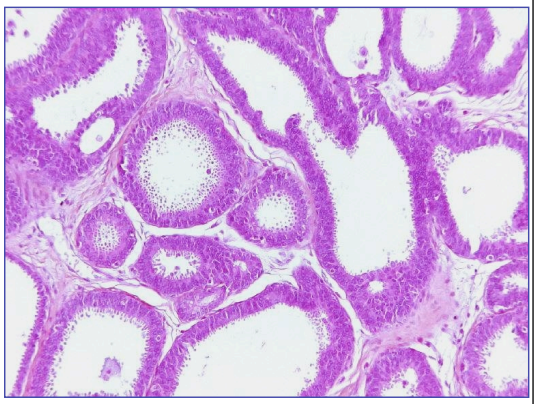

Découverte mammographique
liée à la présence de microcalcifications
Foyers ACR3, ACR4

Métaplasie cylindrique atypique

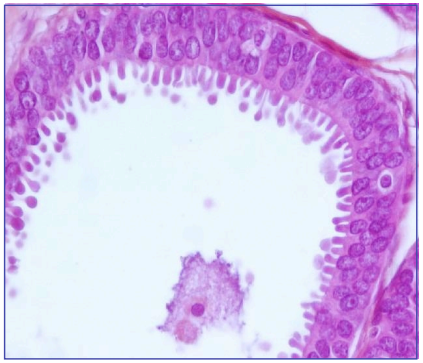

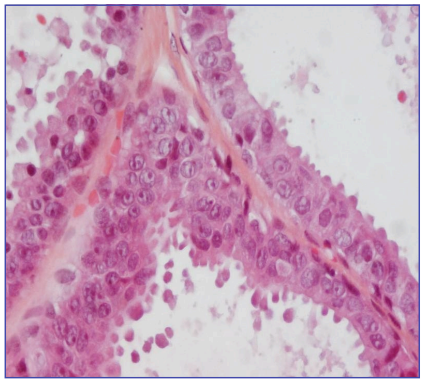

Cytologie

- Cellules cylindriques ou cubiques
- Atypies nucléaires de bas grade ou de grade intermédiaire
- Hernies cytoplasmiques au pôle apical des cellules

Métaplasie cylindrique atypique

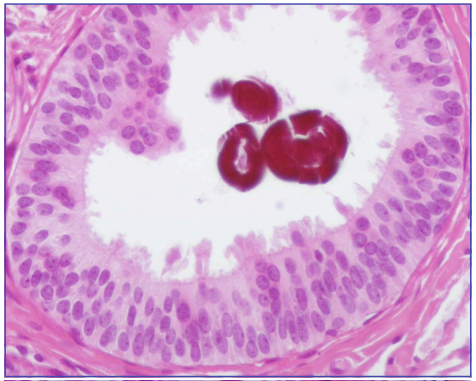

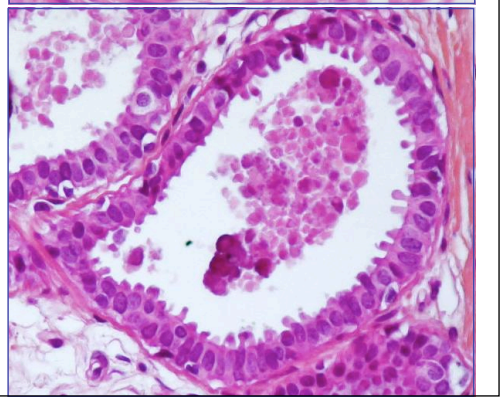

Architecture

- 1 à 4 couches de cellules en bordure palissadique
- Matériel de sécrétion fluide ou grumeleux (sécrose)
- Infiltrat inflammatoire mononuclée

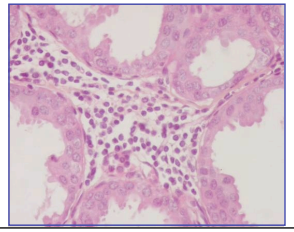

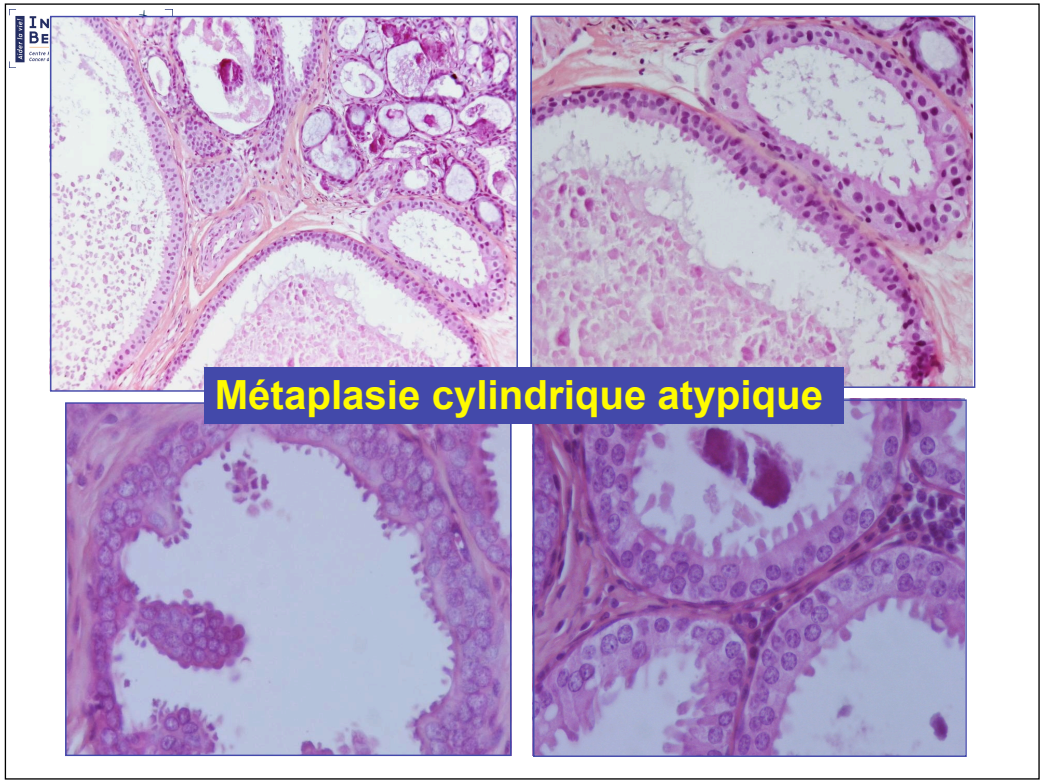
Métaplasie cylindrique atypique

Métaplasie cylindrique atypique

Immunophénotype

RE et RP positifs

CK 8/18 positif

CK 14 négatif

CK 5/6 négatif

Bcl2 positif

Cycline D1 +/-

GCDFP15 +/-

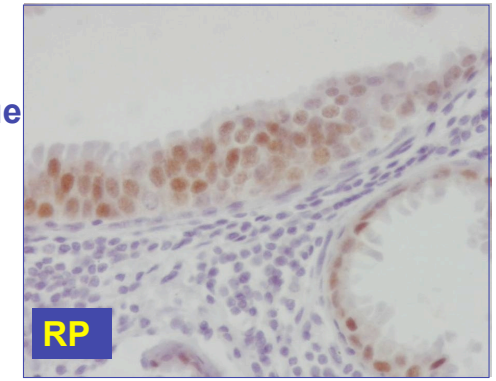

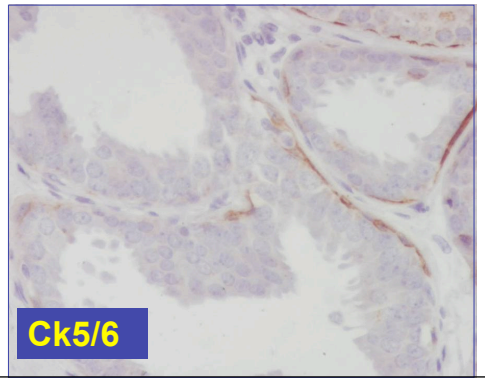

Métaplasie cylindrique atypique

Diagnostic différentiel

•Métaplasie cylindrique simple

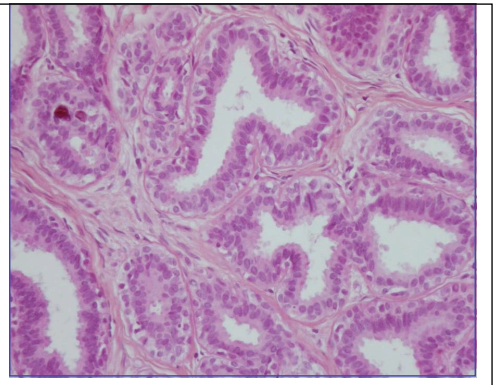

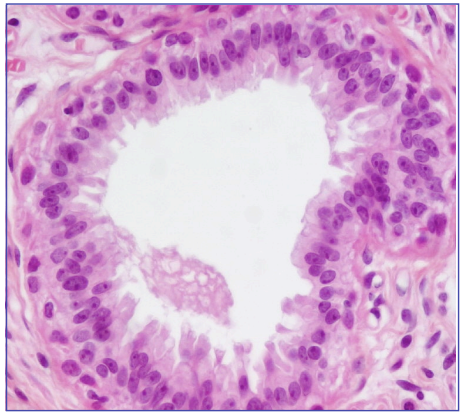

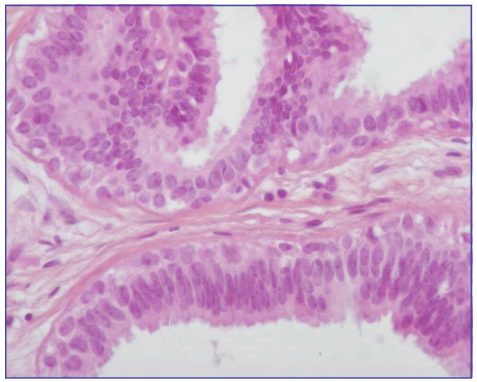

INSTITUT BERGONIÉ
centre régional de lutte contre le cancer de Bordeaux et du Sud-Ouest

Métaplasie cylindrique atypique

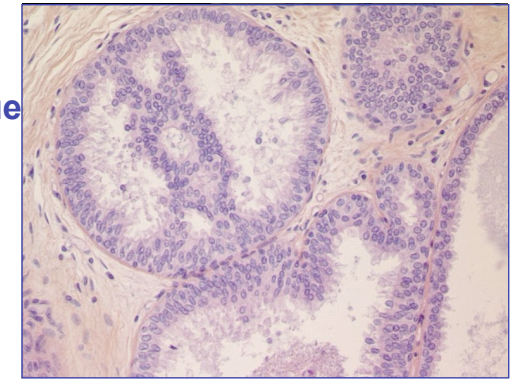

Diagnostic différentiel

- Hyperplasie canalaire atypique

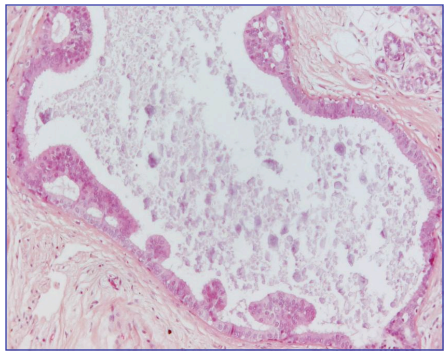

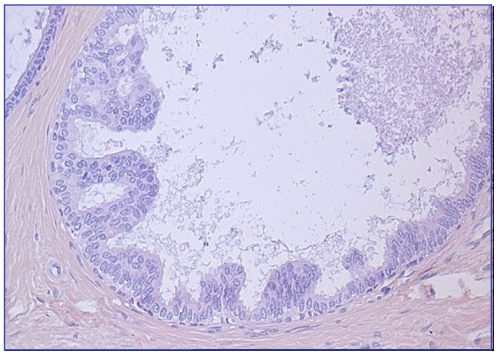

INSTITUT BERGONIÉ
centre régional de lutte contre le cancer de Bordeaux et du Sud-Ouest

Métaplasie cylindrique atypique

Diagnostic différentiel

- CCIS de haut grade

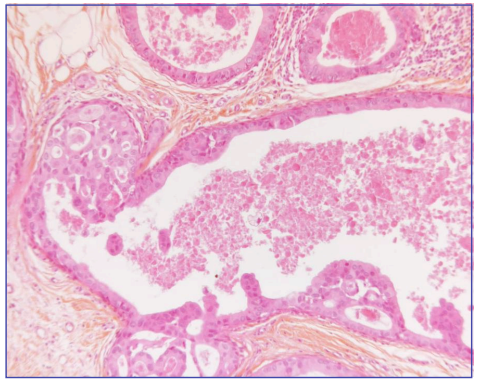

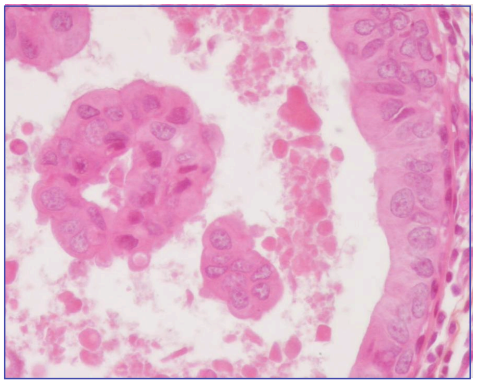

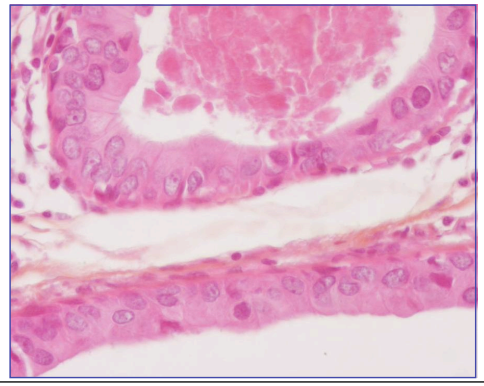

Métaplasie cylindrique atypique

Risque d'association concomitante avec

•Néoplasie lobulaire

•Hyperplasie canalaire atypique

•CCIS de bas grade ou grade intermédiaire

•CCI grade I, Carcinome Tubuleux

Les fréquences d'association varient selon les études (rétrospectives) de 15 à 80%

MCA isolé sur pièce opératoire et Risque de survenue ultérieure carcinome infiltrant

Eusebi(1994) 1/25

Bijker(2001) 0/59

de Mascarel (2006) 3/115

INSTITUT BERGONIÉ
centre régional de lutte contre le cancer de Bordeaux et du Sud-Ouest

Modern Pathology (2010) 24, 1198–1206
© 2010 USCAP, Inc. All rights reserved 0893-3952/$32.00

All atypia diagnosed at stereotactic vacuum-assisted breast biopsy do not need surgical excision

Isabelle de Mascarel[1], Véronique Brouste[2], Maryam Asad-Syed[3], Gabrielle Hurtevent[3] and Gaëtan MacGrogan[1]

CAT devant MCA sur macrobiopsie

But de l'étude: En cas d'atypies épithéliales sur macrobiopsie identifier les facteurs de risque de présence de carcinome sur la pièce opératoire

Patientes : 1563 macrobiopsies 11G de foyers de microcalcifications prélevés à l'IB entre 1999 et 2009

335 macrobiopsies avec atypies épithéliales (21.4%)

287 patientes (87%) opérées à l'IB dont 52(18%) avec carcinome (40CIS,12C Inf) et 235(82%) sans carcinome

Méthodes : Etude Cas-Témoins

Cas: 52 patientes avec carcinome sur pièce op.

Témoins : 99 patientes rando parmi les 235 sans carcinome sur pièce op.

INSTITUT BERGONIÉ
centre régional de lutte contre le cancer de Bordeaux et du Sud-Ouest

Modern Pathology (2010) 24, 1198–1206
© 2010 USCAP, Inc. All rights reserved 0893-3952/$32.00

All atypia diagnosed at stereotactic vacuum-assisted breast biopsy do not need surgical excision

Isabelle de Mascarel[1], Véronique Brouste[2], Maryam Asad-Syed[3], Gabrielle Hurtevent[3] and Gaëtan MacGrogan[1]

Distribution des lésions dans la série (n=151)

Métaplasie cylindrique atypique : 24

Hyperplasie canalaire atypique : 50

LIN : 14

Lésions mixtes (MCA+HCA, MCA+LIN, HCA+LIN, MCA+HCA+LIN): 63

INSTITUT BERGONIÉ
centre régional de lutte contre le cancer de Bordeaux et du Sud-Ouest

Modern Pathology (2010) 24, 1198–1204
© 2010 USCAP, Inc. All rights reserved 0893-3952/$32.00

All atypia diagnosed at stereotactic vacuum-assisted breast biopsy do not need surgical excision

Isabelle de Mascarel[1], Véronique Brouste[2], Maryam Asad-Syed[3], Gabrielle Hurtevent[3] and Gaëtan MacGrogan[1]

Lésions sur MacroBiopsie	Pas de Carcinome sur pièce opératoire	Carcinome sur pièce opératoire
Lésions pures		
MCA	24	-
HCA	18	32
LIN	11	3
Lésions mixtes		
Prédo MCA	30	5
Prédo HCA	11	7
Prédo LIN	4	3
MCA+HCA	-	2
MCA+LIN	1	-

INSTITUT BERGONIÉ
centre régional de lutte contre le cancer de Bordeaux et du Sud-Ouest

Modern Pathology (2010) 24, 1198–1206

All atypia diagnosed at stereotactic vacuum-assisted breast biopsy do not need surgical excision

Isabelle de Mascarel[1], Véronique Brouste[2], Maryam Asad-Syed[1], Gabrielle Hurtevent[1] and Gaëtan MacGrogan[1]

Lésions sur MacroBiopsie et	OR Carcinome pièce op (95% IC)	P
BI-RADS 5	3,7 (1,1-12,2)	3x10-
Hyperplasie	5,2 (1,01-13,1)	6x10-
Plus de 3 foyers	9,6 (3,8-24,7)	2,3x1

Modèle de régression logistique du groupe de patientes avec atypies sur macrobiopsie et carcinome à la chirurgie (MCA exclues)

Absence de ces 3 facteurs (n=31) : pas de carcinome sur pièce op

1 facteur présent(n=59): carcinome sur pièce op, OR de 5.8(3-11.2)

2 facteurs(n=23): carcinome sur pièce op, OR de 5.8(3-11.2) / 1 facteur

3 facteurs(n=14): carcinome sur pièce op, OR de 5.8(3-11.2) / 2 facteurs

INSTITUT BERGONIÉ
centre régional de lutte contre le cancer de Bordeaux et du Sud-Ouest

Présence de Métaplasie Cylindrique Atypique sur macrobiopsie et carcinome sur exérèse secondaire

Etudes	Macrobiopsies	Chirurgie secondaire	Sous estimation
•Bonnett Mod Pathol 2003	MCA : 9	2 CCIS/CCI	22%
•Guerra Wallace Am J Surg 2004	MCA : 31	4 CCIS/CCI	13%
•David J Radiol 2006	MCA : 15	3 HCA	0%
•Kundju Human Pathol 2007	MCA : 14	3 CCIS/CCI	21%
•Senetta Mod Pathol 2009	MCA : 39	22 HCA/LIN/MCA	0%
•de Mascarel Mod Pathol 2011	MCA : 24	0 CCIS/CCI	0%
•Lavoué Breast Can Res Treat 2011	MCA : 60	6 CCIS, 2CCI 26 MCA/HCA/LIN	13%

INSTITUT BERGONIÉ
centre régional de lutte contre le cancer de Bordeaux et du Sud-Ouest

Présence de métaplasie cylindrique atypique sur macrobiopsie et carcinome sur exérèse secondaire

Etudes	Macrobiopsies	Chirurgie secondaire	Sous estimation
•Bonnett Mod Pathol 2003	MCA : 9	2 CCIS/CCI	22%
•Guerra Wallace Am J Surg 2004	MCA : 31	4 CCIS/CCI	13%
•David J Radiol 2006	MCA : 15	3 HCA	0%
•Kundju Human Pathol 2007	MCA : 14	3 CCIS/CCI	21%
•Senetta Mod Pathol 2009	MCA : 39	22 HCA/LIN/MCA	0%
•de Mascarel Mod Pathol 2011	MCA : 24	0 CCIS/CCI	0%
•Lavoué Breast Can Res Treat 2011	MCA : 60	6 CCIS, 2CCI 26 MCA/HCA/LIN	13%

INSTITUT BERGONIÉ
centre régional de lutte contre le cancer de Bordeaux et du Sud-Ouest

Présence de métaplasie cylindrique atypique sur macrobiopsie et carcinome sur exérèse secondaire

Etudes	Macrobiopsies	Chirurgie secondaire	Sous estimation
•Bonnett Mod Pathol 2003	MCA : 9	2 CCIS/CCI	22%
•Guerra Wallace Am J Surg 2004	MCA : 31	4 CCIS/CCI	13%
•David J Radiol 2006	MCA : 15	3 HCA	0%
•Kundju Human Pathol 2007	MCA : 14	3 CCIS/CCI	21%
•Senetta Mod Pathol 2009	MCA : 39	22 HCA/LIN/MCA	0%
•de Mascarel Mod Pathol 2011	MCA : 24	0 CCIS/CCI	0%
•Lavoué Breast Can Res Treat 2011	MCA : 60	6 CCIS, 2CCI 26 MCA/HCA/LIN	13%

INSTITUT BERGONIÉ
centre régional de lutte contre le cancer de Bordeaux et du Sud-Ouest

A retrospective study of columnar alteration with prominent apical snouts and secretions and the association with cancer

Melissa M. Guerra-Wallace, M.D.[a], Wayne N. Christensen, M.D.[b], Richard L. White, Jr., M.D.[a,c,*]

Problème Reproductibilité interobservateurs et Interprétation des données

MCA pour Guerra Wallace

HCA pour MacGrogan

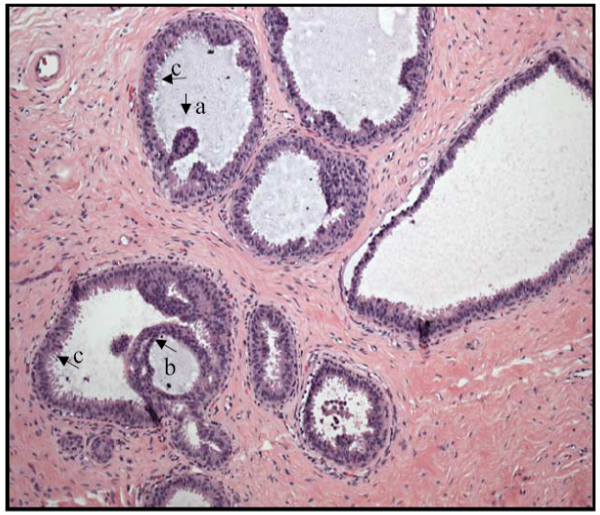

Fig. 2. CAPSS lesion with atypical features. **(a)** (micropapillary tuft), **(b)** (epithelial bridge), and **(c)** (prominent apical snouts and secretions).

INSTITUT BERGONIÉ
centre régional de lutte contre le cancer de Bordeaux et du Sud-Ouest

Caractéristiques clinicoradiologiques des cas de MCA avec carcinome sur la pièce opératoire

Breast Cancer Res Treat (2011) 125:121–126
DOI 10.1007/s10549-010-1208-1

CLINICAL TRIAL

Pure flat epithelial atypia (DIN 1a) on core needle biopsy: study of 60 biopsies with follow-up surgical excision

Vincent Lavoué · Claire Marie Roger · Mathieu Poilblanc · Nicolas Proust · Camille Monghal-Verge · Christine Sagan · Patrick Tas · Habiba Mesbah · Philippe Porée · Catherine Gay · Gilles Body · Jean Levêque

Table 2 Summary of clinicoradiologic data of patients with diagnosis of ductal carcinoma in situ or invasive carcinoma on subsequent surgery after initial core needle biopsy of pure flat epithelial atypia

Cases	Age at biopsy	Menopausal	HRT	Personal or familial history of breast cancer	Breast Clinical abnormality	Mammographic findings	Ultrasound abnormalities	BI-RADS	Percentage of lesion removed by CNB (%)	Biopsy guidance	Size of needle	Number of sample	Histology of the surgical specimen
1	59	Yes	No	No	No	mca 54 mm		4	<90	Stereotactic	8 G	6	DCIS 5 mm grade 1
2	58	Yes	Yes	No	Yes: induration	No	Yes	NC	<90	Ultrasound	11G	12	DCIS 80 mm grade 2
3	46	No		No	No	mca 7 mm		4	<90	Stereotactic	10G	10	DCIS 5 mm
4	68	Yes	No	No	no	mca	No	4	<90	Stereotactic	11G	14	DCIS 4 mm grade 2
5	57	Yes	Yes	Familial 1 case	No	Round opacity	No	4	<90	Stereotactic	11G	10	DCIS 15 mm grade 2
6	50	Yes	Yes	No	Nipple discharge	mca 4 mm	No	4	>90	Stereotactic	11G	12	DCI 3 mm SBR 2 ER+ PR+ HER2−
7	44	No		Familial 1 case	No	mca 15 mm	No	4	<90	Stereotactic	8G	13	DCIS 6 mm grade 1
8	57	Yes	Yes	No	No	mca 35 mm	No	4	<90	Stereotactic	8G	9	DCI 16 mm SBR1 ER+ PR+ HER2-

HRT Hormonal replacement therapy; *mca* microcalcification; *DCIS* ductal carcinoma in situ; *IDC* invasive ductal carcinoma *NC* not communicated

2/8 cas avec signes cliniques : induration, écoulement mamelonnaire

1/8 cas avec opacité arrondie à la mammographie

7/8 cas avec <90% microcalcifications enlevées

Synthèse.1

Métaplasie Cylindrique Atypique

- Fréquence a augmenté avec le développement du dépistage mammographique
- Lésion de base de la cancérogénèse mammaire Luminale (RE+)
- Association fréquente mais non obligatoire avec des lésions plus évoluées: HCA, LIN, CCIS, CCI
- Diagnostic pose un problème de reproductibilité interobservateurs
- MCA isolée sur pièce opératoire n’est pas un facteur de risque de carcinome infiltrant ultérieur

INSTITUT BERGONIÉ
centre régional de lutte contre le cancer de Bordeaux et du Sud-Ouest

Synthèse.2

Est-ce qu'on peut se passer de la chirurgie après diagnostic de MCA sur macrobiopsie d'un foyer de microcalcifications?

Oui si les 5 conditions suivantes sont réunies

1. **Il s'agit uniquement d'un foyer de microcalcifications (pas d'opacité ou de distorsion associées)**
2. **Pas de traduction clinique**
3. **Le foyer de microcalcifications est de type ACR3 ou ACR4,**
4. **Le foyer de microcalcifications a été enlevé en totalité lors de la macrobiopsie,**
5. **Il n'y a que des lésions de MCA présentes sur la macrobiopsie en dehors de toute autre atypie.**

Une surveillance est nécessaire du fait de l'association possible avec d'autres lésions atypiques (HCA, LIN) qui peuvent évoluer pour leur propre compte