37èmes Journées de la Société Française de Sénologie et de Pathologie Mammaire
Du 11 au 13 Novembre 2015
Palais des congrès Bordeaux-FRANCE

SYNDROME DE POLAND CHEZ LA FEMME
(A propos d'un cas avec revue de la littérature)

Y.IKKACHE, K.Belkharoubi,O.Boualga, F. Mohamed Brahim
Service de Chirurgie Générale et Cancérologie « Ait-Idir Ali » CHU d'ORAN-ALGERIE

INTRODUCTION

-Le syndrome de Poland est une malformation Congénitale rare découverte par Alfred Poland 1841

-Il associe à des degrés divers des anomalies thoracomammaires et des anomalies du membre supérieur homolatéral.

-L'anomalie constante est l'agénésie des faisceaux sternocostaux du pectoralis major.

-L'étiologie du syndrome de Poland reste inconnue et discutée.

-Une anomalie vasculaire de l'artère embryonnaire subclavière en serait la cause.

-Le diagnostic est clinique et peut s'aider de la radiologie afin d'en préciser la sévérité : radiologie thoracique, scanner thoracique, éventuellement l'IRM.

-Il n'y a jamais de conséquence fonctionnelle dans l'atteinte thoracique du syndrome de Poland, seule existe une gêne esthétique.

-Le traitement repose sur la chirurgie réparatrice

EPIDEMIOLOGIE

Son incidence est estimée à environ un cas pour 30 000 naissances.

Âge du diagnostic: au cours de la petite enfance.

Il y a une prédominance masculine: deux fois plus l'homme que la femme.

Latéralisation des malformations:
-Droite: 62%
-Gauche: 38%

Le syndrome de Poland est le plus souvent sporadique, et des facteurs de risque exogènes ont été suggérés (échecs d'interruption de grossesse).

De rares cas familiaux ont été rapportés, compatibles avec une transmission autosomique dominante.

PHYSIOPATHOGENIE

L'origine la plus probable serait vasculaire lors du développement embryonnaire:
-On pense que la pathogénie de ce syndrome est vasculaire, par défaut d'irrigation de l'artère sous-clavière vers le 46e jour de la grossesse

DESCRIPTION LÉSIONNELLE

CLASSIFICATION DES ANOMALIES THORACO-MAMMAIRES

GRADE 1 : malformation mineure
-Hypoplasie du pectoralis major
-Hypoplasie mammaire modérée
-Asymétrie discrète thorax et sein

GRADE 2 : malformation modérée
-Aplasie du pectoralis major
-Hypoplasie mammaire importante
-Asymétrie importante thorax et sein

GRADE 3 : malformation majeure
-Aplasie du pectoralis major
-Aplasie mammaire
-Asymétrie thoracique majeure

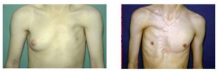

CLASSIFICATION DES ANOMALIES OSTEO-CARTILAGINEUSES

GRADE 1 :
-Hypoplasie des arcs antérieurs des 2e à 5e côtes
-Sans dépression

GRADE 2 :
-Hypoplasie des arcs antérieurs des 2e à 5e côtes
-Avec dépression
+/- dépression et rotation du sternum
+/- saillie en carène de l'hémi-thorax controlatéral

GRADE 3 :
-Aplasie costale
-Dépression et rotation du sternum
+/- hernie pulmonaire

ANOMALIES DU MEMBRE SUPERIEUR:

Classification d'Al Qattan (2001) :

-Stade 1: main normale

-Stade 2: brachymésophalangie simple

-Stade 3: brachysyndactylie avec 5 rayons potentiellement fonctionnels

-Stade 4: adactylie d'un ou plusieurs rayons

-Stade 5: tous les doigts sont absents ou non Fonctionnels

-Stade 6 : déficit transverse proximal aux MCP

-Stade 7: déficit phocomélique

SYMPTÔMES CLINIQUES

Il se présente sous plusieurs aspects cliniques dont l'expression commune est une agénésie (défaut de développement) du muscle pectoral, ce muscle situé sur la poitrine permet de réaliser les mouvements de l'épaule.

Classiquement :
- Hypoplasie du pectoralis major
- Malformation de la main homolatérale (rares : 12%)

D'autres signes permettent de repérer le syndrome de Poland:
- Ils se situent au niveau de la main et des doigts, courts, accolés, ou absents.
- Le bras est souvent plus fin et plus court car les trois os qui le constituent peuvent être touchés.

TRAITEMENT

Le traitement consiste à corriger :

D'abord la malformation du thorax due aux déformations des côtes
Dans un deuxième temps, on reconstruira le sein insuffisamment développé

-Les prothèses mammaires standards, les prothèses thoraciques sur mesure, le lambeau pédiculé de grand dorsal, la greffe autologue de tissus adipeux selon Coleman font partie de l'arsenal thérapeutique usuel.

-Ce n'est qu'une fois la croissance achevée et le sein controlatéral stabilisé que l'on effectue un changement de prothèse et une correction des anomalies de la plaque aréolomamelonnaire

-L'utilisation de lambeaux libres ou la reconstruction osseuse de la paroi thoracique sont exceptionnelles.

-En fonction de l'âge, du sexe, de la gravité des anomalies thoraco-mammaires, une stratégie thérapeutique peut être proposée.

-Le traitement est le plus souvent précoce en début de puberté avec transfert du grand dorsal et implant mammaire pour permettre une distension cutanée et améliorer le contexte psychologique.

La spécificité de la reconstruction du syndrome de Poland réside donc dans la correction associée de l'anomalie thoracique musculaire et/ou osseuse.

RÉSULTATS DU TRAITEMENT

-Les résultats sont très variables suivant la complexité des déformations. Le plus souvent, les choix thérapeutiques dont nous disposons aujourd'hui, permettent d'obtenir de bons résultats.

-Le lipofilling a apporté une vraie amélioration de la prise en charge de ces patients. Avec la lipostructure, il faut compter classiquement 2 interventions chirurgicales au minimum pour espérer un résultat de qualité.

-Dans tous les cas, le résultat ne s'observe pas avant la fin de la croissance, et nécessite un délai d'au moins 4 mois.

-Le traitement est d'autant plus difficile que les anomalies sont importantes : dans les atteintes sévères, il est très difficile d'obtenir un résultat symétrique.

OBSERVATION :

La patiente BF âgée de 23ans est venu consulter pour une hypoplasie congénitale du sein gauche.
-L'examen clinique retrouve:
Aplasie du muscle grand pectoral
Hypoplasie mammaire importante
Asymétrie importante du thorax et du sein
Un complexe aréolomamelonnaire en place mais atrophié
Permettant ainsi de classer ces anomalies en stade II de Foucras.
Le sein controlatéral était gros et légèrement ptosé.
-Un téléthorax pratiqué montre une déformation costale.
-Sur le plan psychologique : patiente désemparée, ayant développé un complexe vis-à-vis de ses amies et par conséquent ayant abandonné sa scolarité.



-La patiente a bénéficié de la mise en place au niveau du sein gauche d'une prothèse gonflable au sérum physiologique.
-Les suites opératoires ont été simples et la patiente sort au 6ème jour.

-Elle a bénéficié d'une symétrisation du sein controlatérale par réduction mammaire droite 3 mois plus tard.
-Elle a bénéficiée, une année plus tard, d'un changement de prothèse. On a procédé à la mise en place d'une prothèse pré rempli siliconée type Silimed, à 400 cc.
-Elle est en attente de lipofilling.

CONCLUSION

-Le traitement de ces anomalies thoracomammaires n'a pas de but fonctionnel, mais un but esthétique.

-Il fait appel aux prothèses, à l'expansion cutanée, aux lambeaux, à la greffe de cellules adipeuses et exceptionnellement aux techniques de reconstruction osseuse selon le stade de la malformation.

BIBLIOGRAPHIE

JL Grolleau, JP Chavoin, M Costaglia.
Chirurgie des malformations du sein.
EMC 2004
J.Glicenstein.
Correction des anomalies thoraciques du syndrome de Poland. Revue générale et à propos de 20 patients.
Ann Chir Plast Esth 2001 ; 46 : 640-651
M.M. Al Qattan.
Classification of hand anomalies in Poland's Syndrome
British Journal of Plastic Surgery 2001;54: 132-136
L.Foucras, JL Grolleau, JP Chavoin.
Syndrome de Poland : série clinique de reconstructions thoraco-mammaires.
A propos de 27 patients opérés.
Ann Chir Plast Esth 2003 ; 48 : 54-66
L.Foucras, JL Grolleau, JP Chavoin.
Syndrome de Poland et malformations de la main : a propos d'une série clinique de 37 patients. Ann Chir Plast Esth 2005 ; 50 : 138-145
Anderl H, Kerschbaumer S.
Early correction of the thoracic deformity of Poland's syndrome in children with the latissimus dorsi muscle flap: long-term follow-up of two cases. Br J Plast Surg 1986 ; 39 : 167-172
Argenta LC, Vanderkolk C, Friedman RJ, Marks M.
Refinements in reconstruction of congenital breast deformities. Plast Reconstr Surg 1985 ; 76 : 73-82
Grolleau JL, Chavoin JP
Costagliola M.
Chirurgie des malformations du sein. Encycl Méd Chir (Elsevier, Paris), Techniques chirurgicales - Chirurgie plastique reconstructrice et esthétique, 45-667, 1999