

Papillomatose juvénile du sein: A propos d'une observation avec revue de la littérature

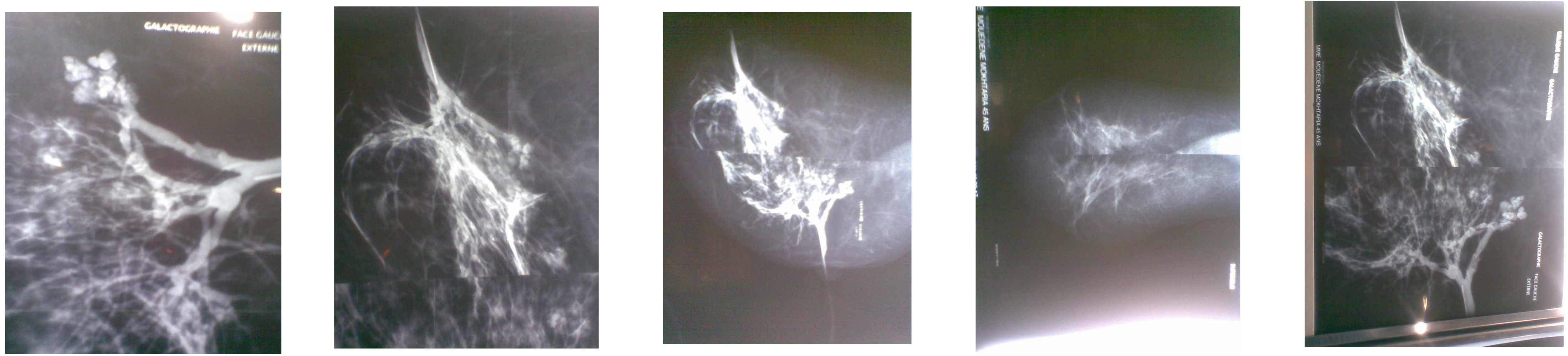
**K. Belkharroubi, , O.Boualga, Y. Ikkache, R.Graichi, B.Krelil,
Service de Chirurgie Générale « Ait-Idir Ali » CHU ORAN, ALGERIE**

INTRODUCTION

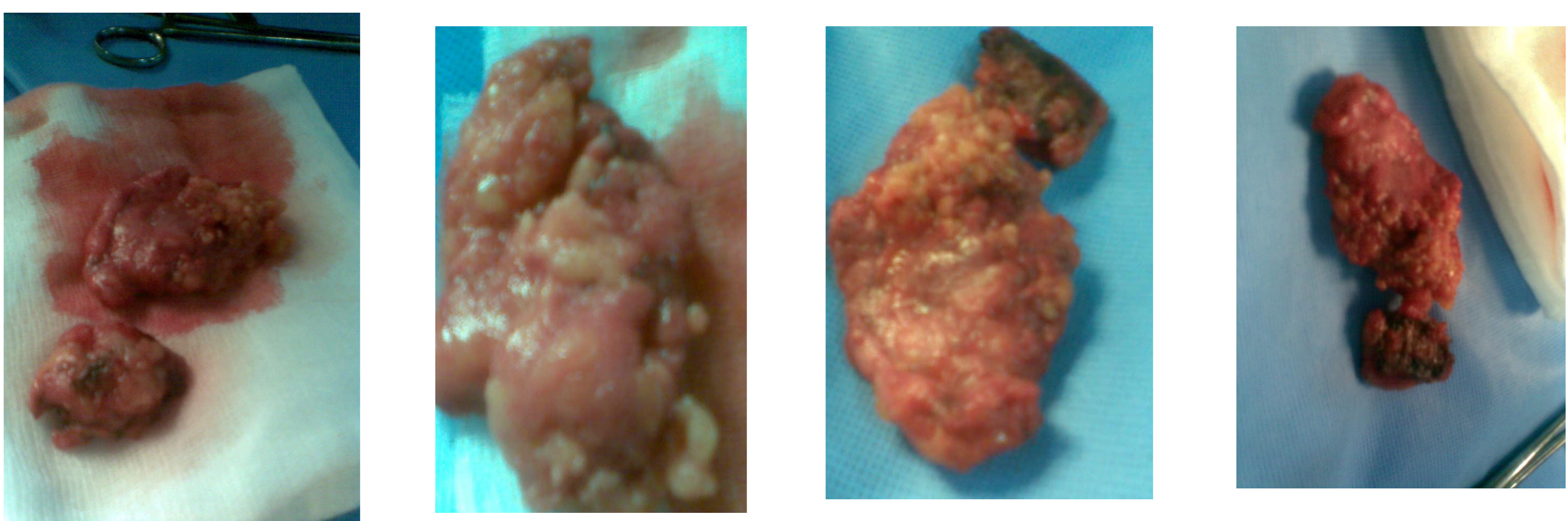
La Papillomatose du sein est une prolifération papillaire bénigne se développant dans les canaux, le plus souvent dans la région aréolaire. Elle est révélée dans 70% des cas par un écoulement mammelonnaire, mais il ya la possibilité d'une masse. Le risque de dégénérescence existe en cas d'hyperplasie associée. La Papillomatose juvénile survient chez les femmes de moins de 30 ans (ATCD familial de cancer du sein =50%).

OBSERVATION

La patiente B.F âgée de 28ans a consulté pour une masse mammaire droite de consistance ferme ; mal limitée faisant évoquer une zone « mastosique ». Une mammographie et une galactographie réalisées objectivent un surcroit d'opacité avec des microcalcifications, l'échographie montre une image hypoéchogène, la cytologie évoque une hyperplasie épithéliale. La patiente est opérée, il a été pratiqué chez elle une biopsie –exérèse de ce placard de mastose. Les résultats anatomopathologiques étaient en faveur d'un tissu fibreux dense avec de multiples kystes en métaplasie apocrine confirmant ainsi le diagnostic de papillomatose juvénile



Galactographie du sein droit



Placard de papillomatose

CONCLUSION

La papillomatose juvénile du sein associe une fibrose, de nombreux kystes et une hyperplasie épithéliale canalaire floride. L'hyperplasie peut être atypique dans 40% des cas et dans 15 % des cas, on note une nécrose intra canalaire. L'association simultanée avec un adénocarcinome est d'environ 10 %. Le traitement chirurgical doit être large avec reprise si nécessaire et surveillance clinique au minimum tous les ans+ou – mammographie et échographie annuelles.

BIBLIOGRAPHIE

1. Rosen PP, Holmes G, Lesser M, et al. Juvénile papillomatosis and breast carcinoma. Cancer 1985;55:1345-52.
2. Bazzocchi F, Santini D, Martinelli G, et al. Juvénile papillomatosis (épitheliosis) of the breast. Am J Clin Pathol 1986;86:745-8.
3. Kersschot EA, Hermans ME, Pauwels C, et al. Juvenile papillomatosis of the breast: sonographic appearance. Radiology 1988;169:631-3.
4. Hidalgo F, Llano JM, Marhuenda A. Juvenile papillomatosis of the breast (Swiss cheese disease). AJR Am J Roentgenol 1997;169:912.