CHIRURGIE PLASTIQUE CHEZ L'ADOLESCENTE

Nathalie BRICOUT

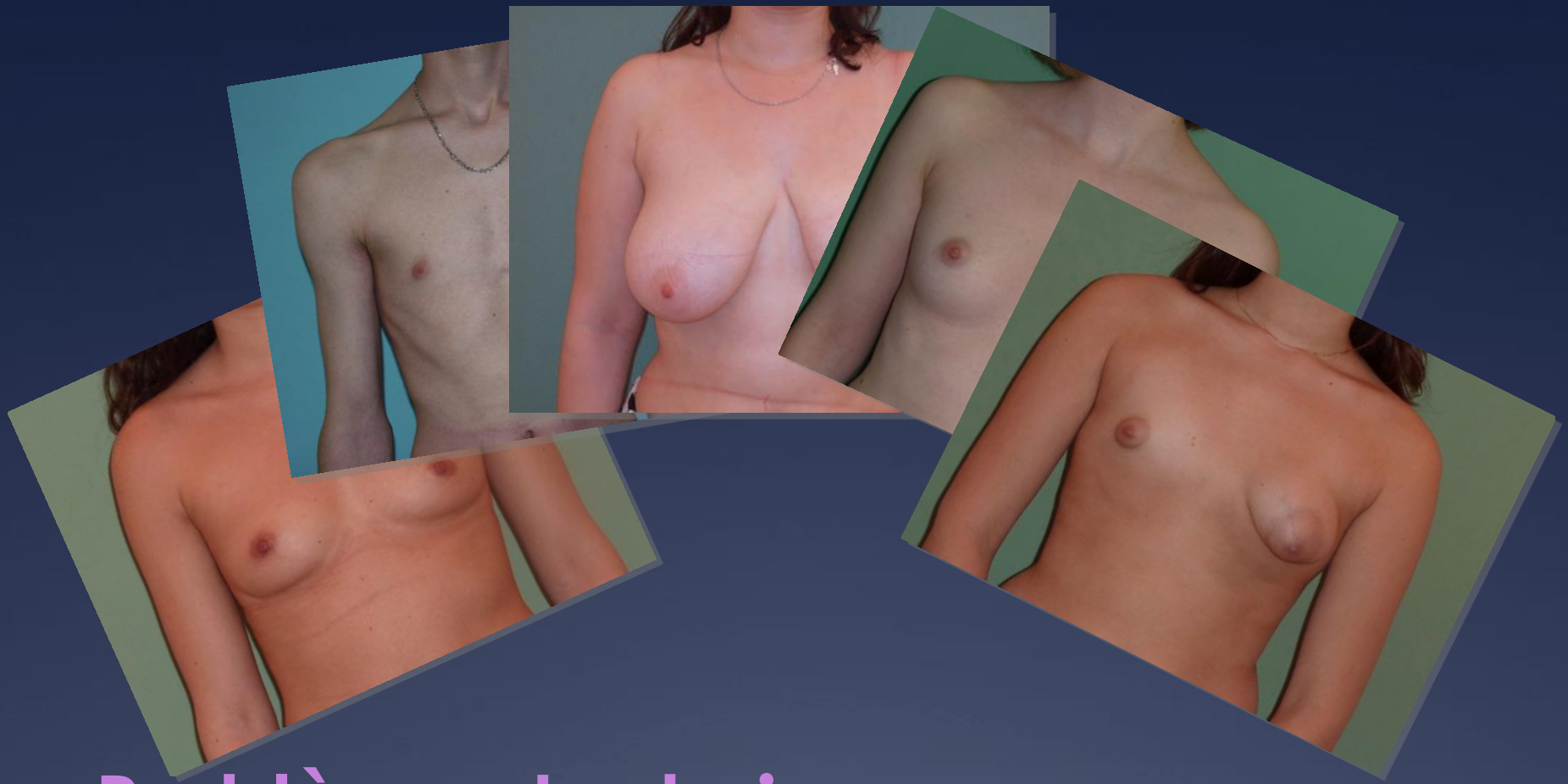

Problèmes techniques

Problèmes éthiques, psychologiques et moraux

Pathologie

-Tumorale

- Anomalies "simples" du développement
    - -hypertrophie
    - -hypoplasie
- Malformations congénitales
- Asymétries

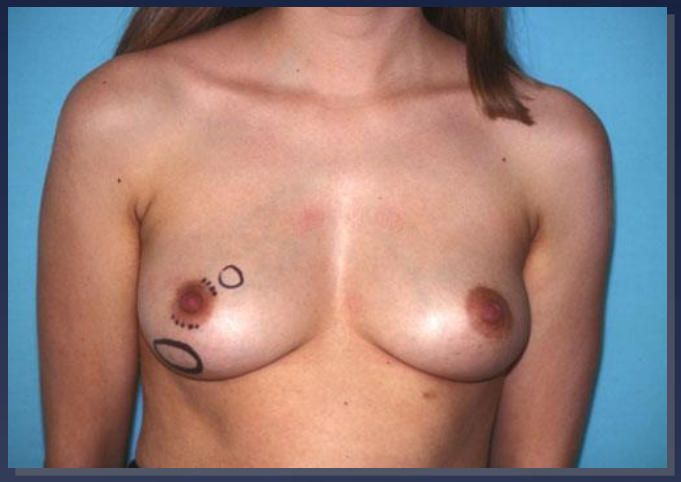

Pathologie tumorale bénigne

- Adénofibrome
  - nodule rond, élastique, bien limité,
  - ovalaire, hypoéchogène
  - surveillance clinique
  - dg ≠: AF géant,T.phyllode grade I
- Indication chirurgicale
  - > 3 cm
  - ↗ volume
  - fermeté → douleurs
    - decubitus ventral *(sommeil)*
  - angoisse
- Choix de l'incision +++
  - aréolaire, sous - mammaire
  - quadrants externes *(radiée, arciforme)*
  - ~~quadrants internes~~

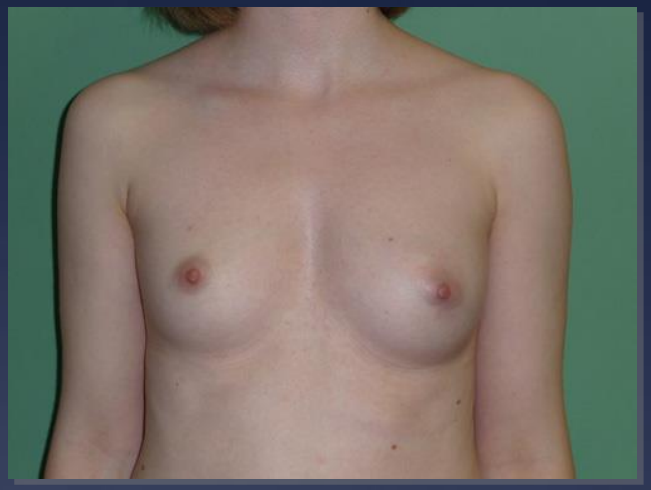

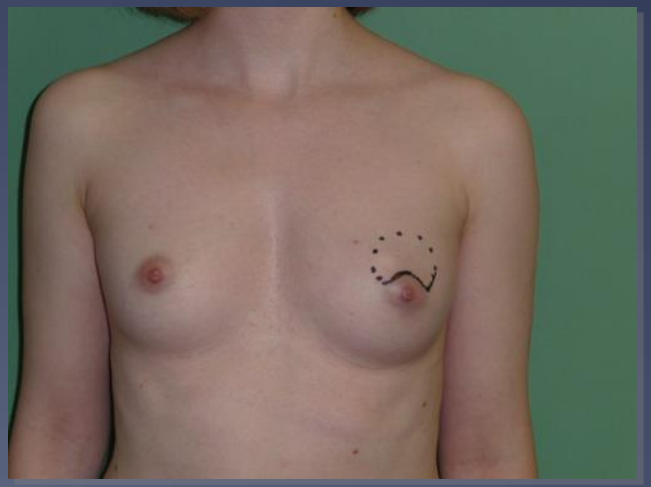

Phyllode grade I diamètre: 6,5 cm

3 semaines

1 an

Pathologie tumorale bénigne

- Adénofibrome
- Adénofibromatose
  - voie aréolaire+++
- Adénofibrome juvénile
  - rare, ↗ rapide
  - réaction inflammatoire
  - ≠ T. phyllode
- Hamartome
  - au sein de la glande
  - dg histologique
  - maladie de Cowden
- (Kystes)
- Papillomatose juvénile
  → marge de sécurité

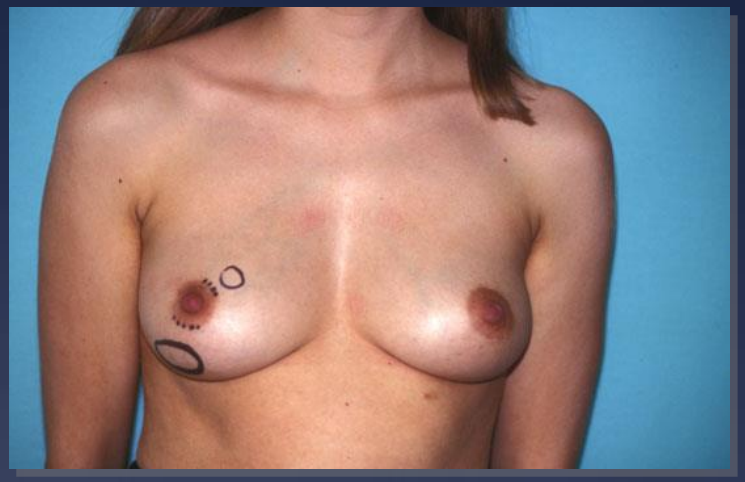

Pathologie tumorale maligne

- K du sein
  - rare < 0,1 %
  - localisations secondaires
    - sarcome
    - lymphome
    - hémopathies

Pathologie infectieuse et inflammatoire

- Ectasie canalaire
  - tt médical si possible
  - éviter la chirurgie
    - risque de chronicité:
      - *galactophorite ectasiante*
    - risque de fistulisation
  - ARRÊT DU TABAGISME +++
- Abcès du sein:
  - rare
  - sous-cutané: acné
  - surinfection d'une ectasie

Anomalies par "excès"

* mamelons et glandes surnuméraires
  * sur les crêtes mammaires primitives
  * Mamelon:
    * confondu avec naevus
    * pas d'exérèse systématique

  * Glande associée ou isolée:
  * plus gênantes quand
    * axillaires (dg lors de la grossesse)
    * sous-mammaires
      * gêne dans le soutien-gorge
      * déformation du sein "normal"

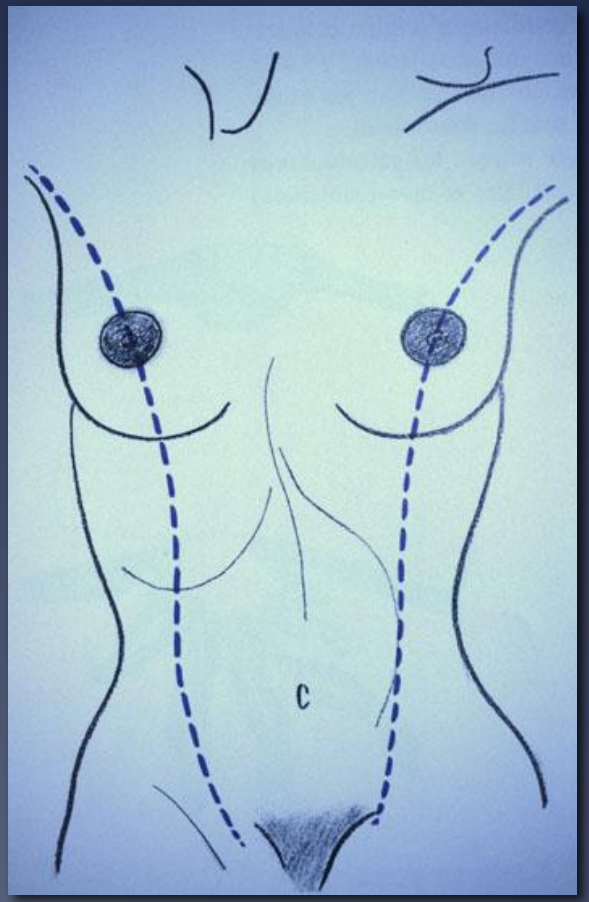

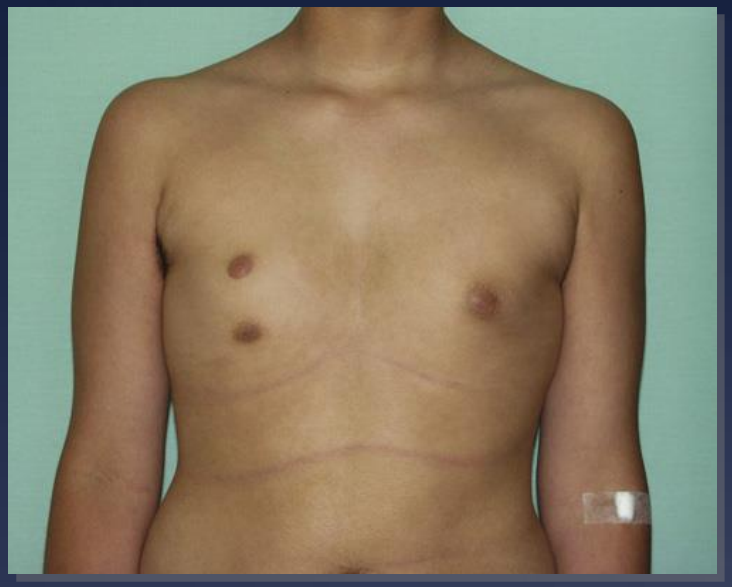

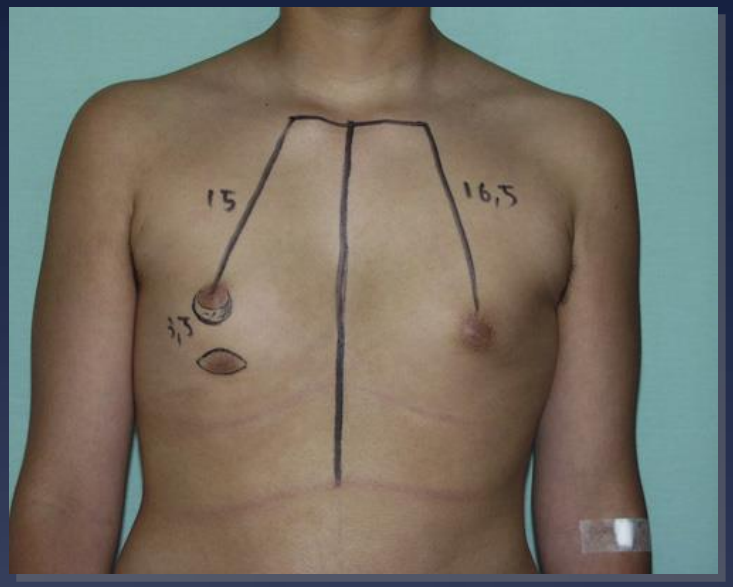

mamelon + glande surnuméraires, anomalie de position du mamelon normal

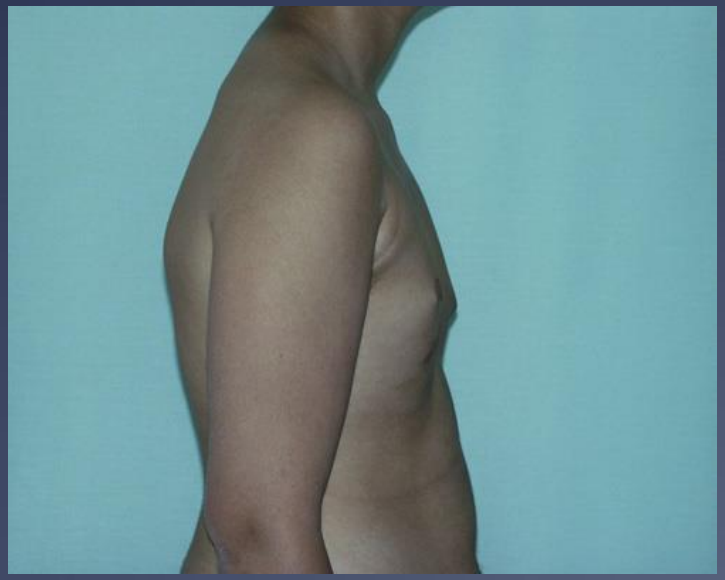

mamelon + glande surnuméraires

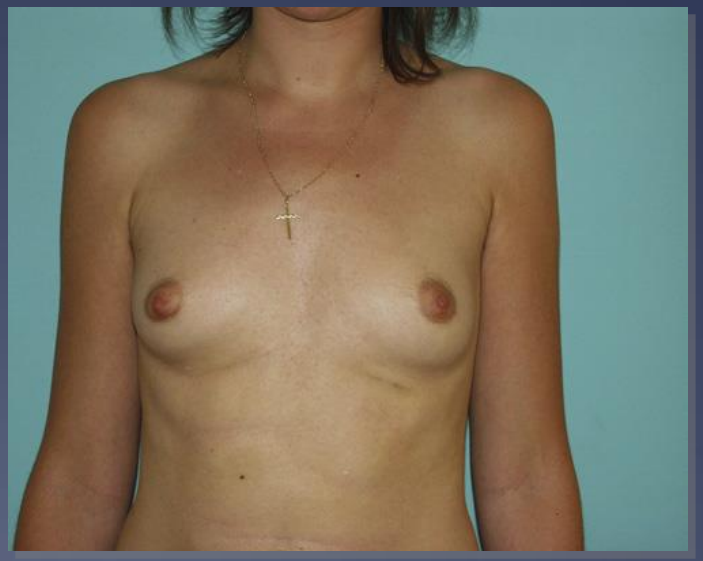

mamelon retiré à 14 ans, glande développée à 17ans: 50g

Adipo et Gynécomasties

- Adipomasties
  - puberté + prise de poids
  - régime
  - souvent mixte
  - intervention:
    - liposuccion
    - *composante adipeuse*
    - ~~*composante glandulaire*~~

Adipo et Gynécomasties

- Adipomasties
  - puberté + prise de poids
  - régime
  - intervention:
    - liposuccion
    - *composante adipeuse*
    - ~~*composante glandulaire*~~
- Gynécomasties
  - bilan médical
  - chirurgie
    - *pas de geste cutané si possible*

à 16 ans

à 20 ans

Hypoplasie mammaire

- Développement insuffisant
  - ≠ malformation
  - retentissement psychologique
- Solution chirurgicale
  - implants mammaires
  - ~~injections~~
  - lipofilling
- Indication +++
  - image corporelle
    - non complètement construite
    - changement
      - corps étranger
      - réinterventions
        - évolution du sein
        - usure
- Discussion
  - motivation "caprice de mode"
  - maturité (psychologue)
  - majorité

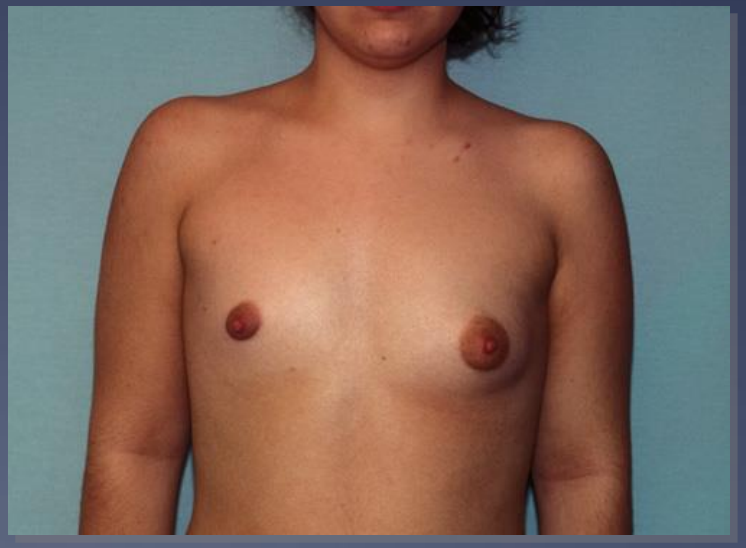

Hypoplasie mammaire

- Implants gonflables
  - petite voie d'abord: aréole
  - consistance
  - position rétro-pectorale
  - surveillance clinique

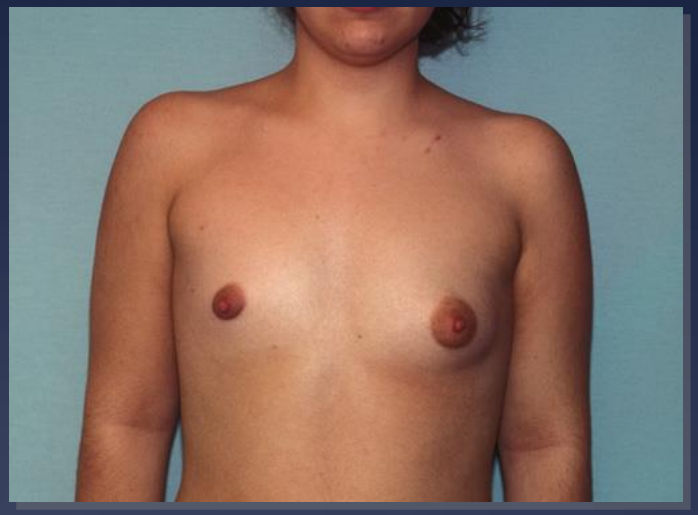

Implants gonflables, voie aréolaire, rétro-pectoraux, LS 21 225, 290 cc D 225cc G

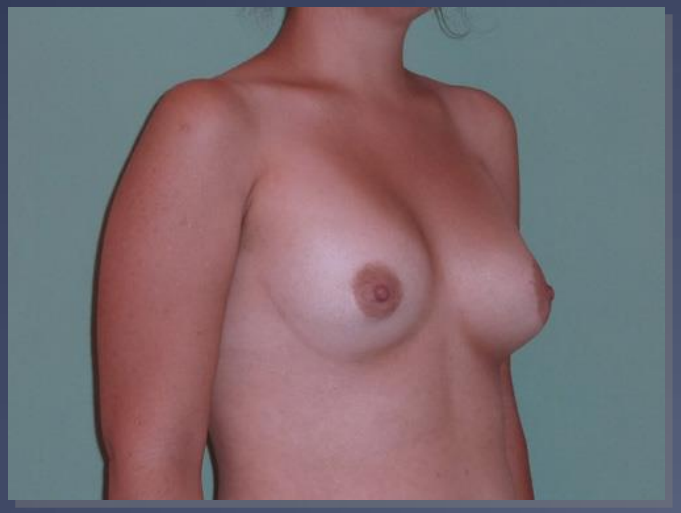

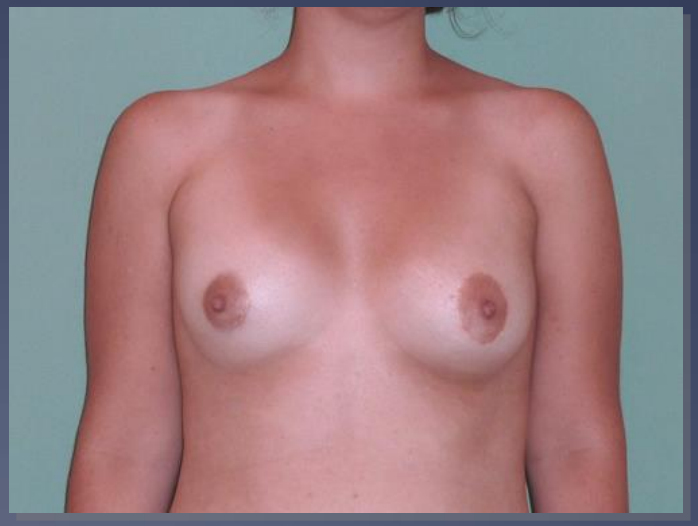

Hypoplasie mammaire

- Implants gonflables
  - petite voie d'abord: aréole
  - consistance
  - position rétro-pectorale
  - surveillance clinique

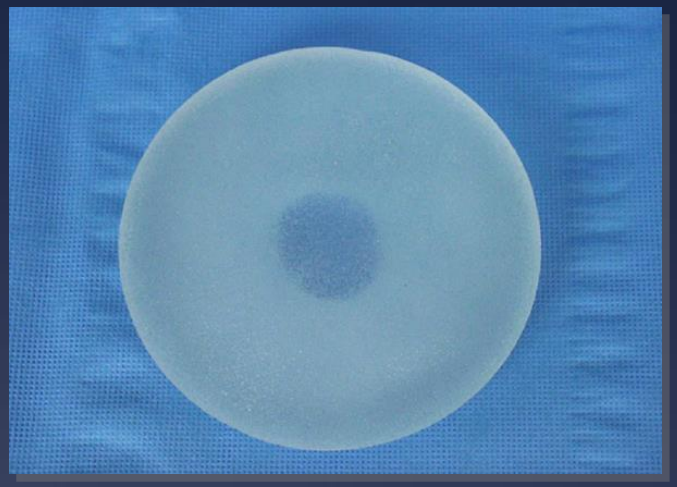

- Implants en gel de silicone
  - les plus utilisés
  - consistance et forme
    - ronds
    - anatomiques:
      - plus difficile
        - choix
        - voie aréolaire, voie sous-mammaire
        - pose: rigueur+++
  - surveillance échographique



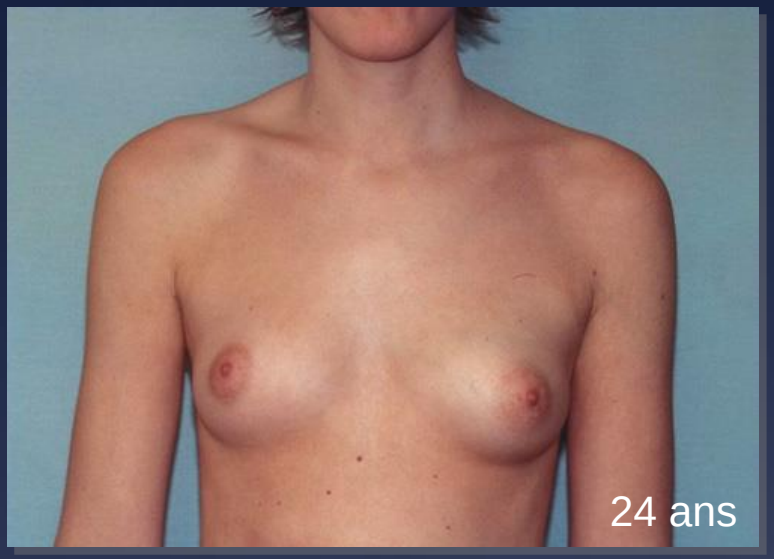

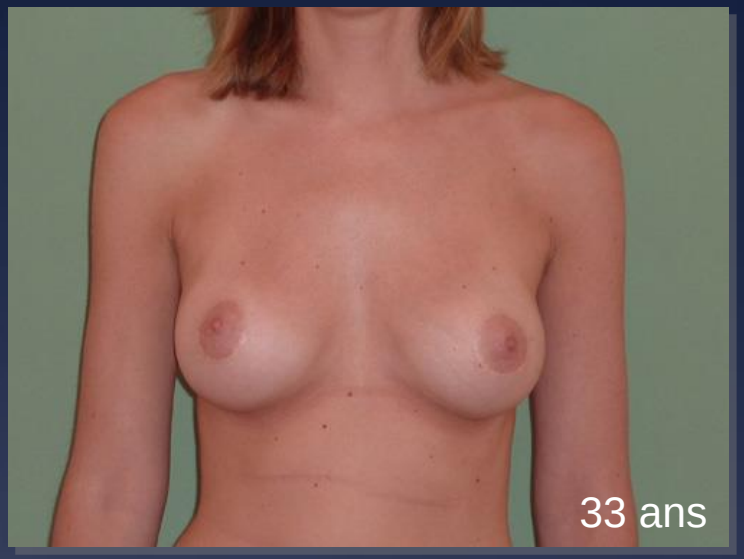

Implants ronds, profil modéré,rétro-glandulaires pré-remplis de gel LS 90 240 G LS 90 280 D

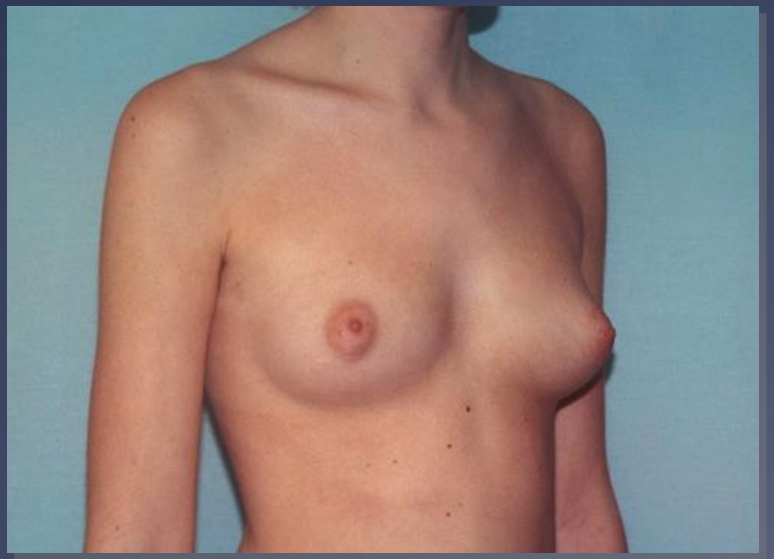

Implants anatomiques, préremplis de gel, rétro-glandulaires, voie sous-mammaire SM 245

Hypoplasie mammaire

- Volume raisonnable
  - harmonie
    - étui cutané
    - glande existante
    - morphologie générale
    - PAS EXCESSIF +++
      - aspect naturel
- Préserver l'avenir +++
  - distension cutanée
  - glande laminée
- Prise en charge
  - bonnet AA

LS 90 240 cc G 220 cc D

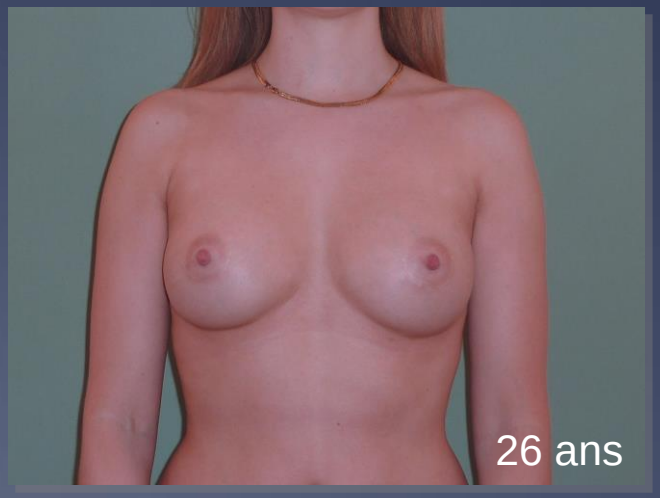

Hypertrophie mammaire

- Retentissement
  - physique
  - psychologique
- Hypertrophie
  - glandulaire
  - graisseuse: surpoids
- Traitement chirurgical
  - connexions mamelon conservées
  - allaitement?
  - confier le CRO +++
- Balance à 2 plateaux
  - gain de forme
  - présence de cicatrices
- Prise en charge: > 300 g.

Technique à pédicule supérieur, hypertrophie + ptose, -245g D -260gG

Malformations mammaires

- Syndrome de Poland
  - agénésie mammaire
  - absence de pectoral
  - déformation du gril costal
  - malformations associées
    - membre supérieur
- Solutions chirurgicales
  - étoffer le tissu sous-cutané:
    - lipofilling
  - doublure musculaire
  - volume mammaire
    - lipofilling
    - implant
    - + ou – expansion
  - symétrie avec le sein opposé

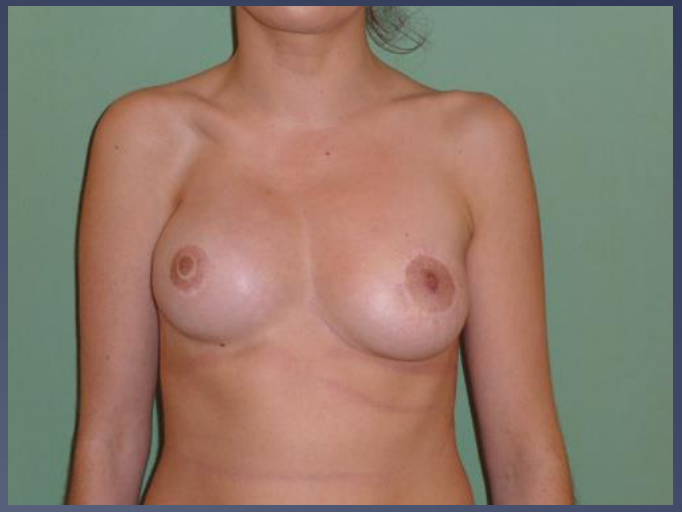

15 ans de recul

Malformations mammaires

- Seins tubéreux
  - procidence aréolaire
  - insuffisance de volume mammaire
  - segment III trop court:
    - sillon trop haut
    - inexistant
  - asymétrie
- Solutions:
  - forme et taille de l'aréole
  - élargir la base mammaire
  - abaisser le sillon
  - rétablir
    - un volume correct
    - une symétrie
- Respecter la glande (avenir)

Implants anatomiques SL 185 + plastie aréolaire

Plastie par voie péri-aréolaire (sans implants)

Asymétries mammaires

- Cause de consultation fréquente
  - dès que constituée et marquée
  - complexes +++
  - retentissement psychologique +++
    - voire physique
- Chaque cas est particulier
  - tout se voit…
  - pas de solutions standard
  - écoute et dialogue
    - avant même l'examen clinique
    - sein normal? ou considéré comme tel
  - point de vue orienté
    - possibilités thérapeutiques
    - corps étranger à changer tôt ou tard
    - rançon(s) cicatricielle(s)

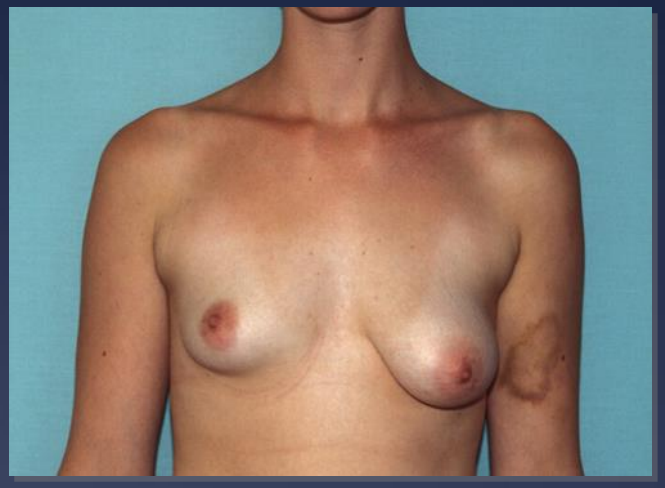

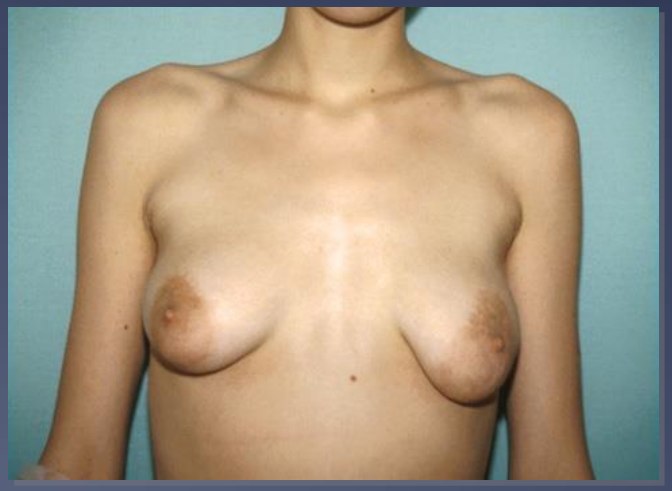

Asymétries mammaires: en pratique

- Chez le nourrisson et l'enfant:
  - pas de geste sur l'aréole ou à proximité
    - → fragile bourgeon mammaire
  - abcès du sein (rare): tt médical
  - naevus
  - angiome

Asymétries constituées: volume/ forme

- 2 seins trop volumineux:
  - plastie de réduction
    - volume mammaire stabilisé
    - poussée tardive?
    - CRO et CRH
      - décollements
      - vascularisation
  - réduire le volume:
    - bonnet C, pas moins
  - réadapter la peau:
    - forme
    - cicatrices

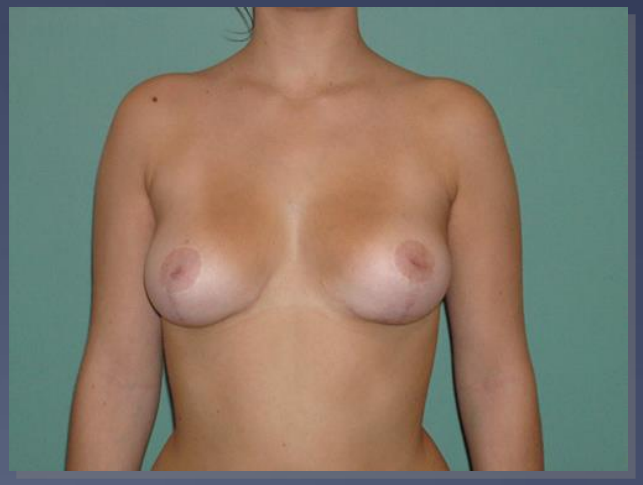

365g D 294g G

Asymétries constituées: volume/ forme

- 2 seins petits:
  - implants mammaires
  - ≥18 ans
- examen
  - ≠ volume
  - anomalies associées:
    - position et taille des aréoles
    - position et forme du sillon
    - gril costal: asymétrie de projection
    - scoliose
- voie d'abord
  - suffisante pour l'implant
- position rétro-glandulaire ou rétropectorale
- surveillance et changement:
  - 10 ans ????

300 cc D *220 cc G*

Asymétries constituées: volume/ forme

- 1 sein de volume normal, l'autre trop petit:
- 1 implant
- geste associé sur la forme du sein normal
  - souvent nécessaire
  - différence de projection:
    - forme conique du côté normal
    - forme plus ronde du côté augmenté
- problèmes généraux du changement d'implant

220 cc

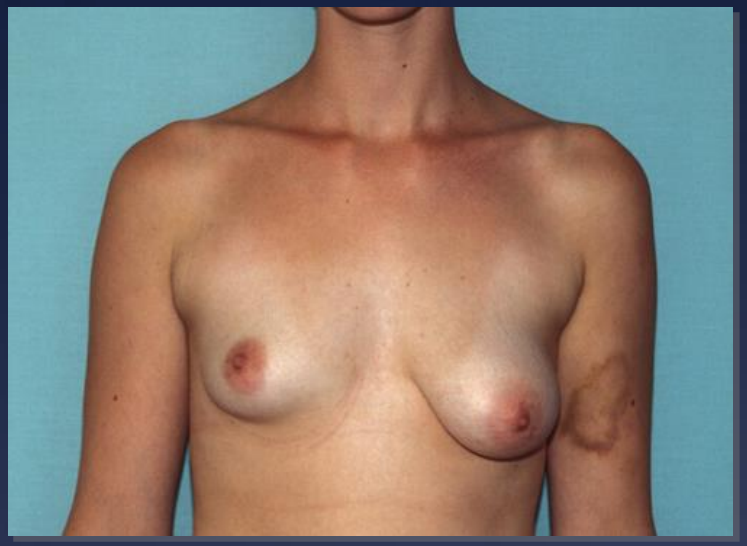

150cc

200 cc

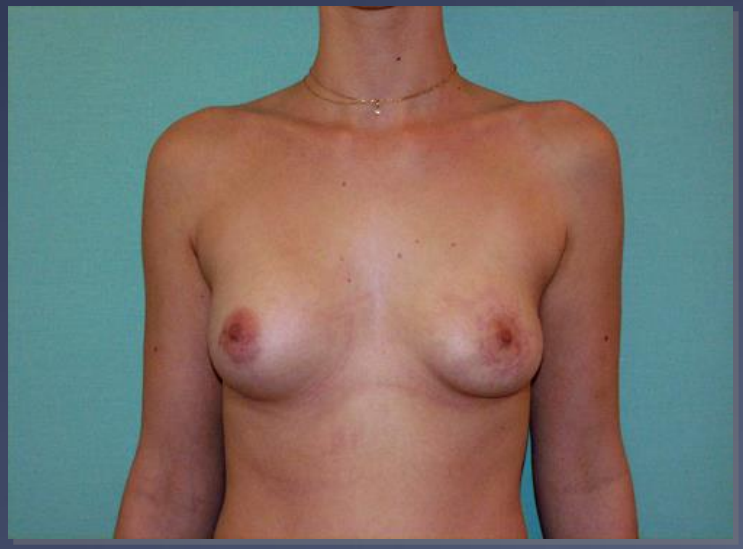

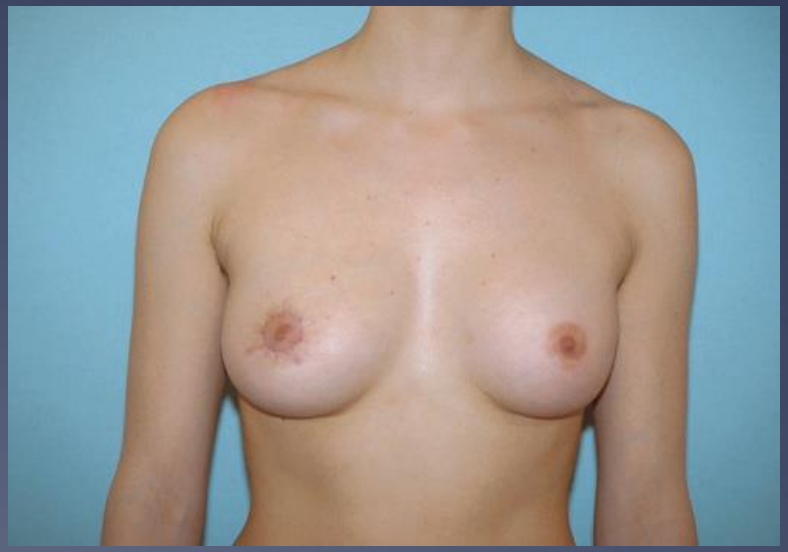

Asymétries constituées: volume/ forme

- 1 sein de volume normal, l'autre trop gros:
- forme du sein normal
  - plus "facile" si à modifier
    - ptose
    - sein tubéreux
    - → cicatrices similaires
      - péri-aréolaire
      - + verticale
      - + T inversé
  - plus difficile si satisfaisante
    - modèle à imiter

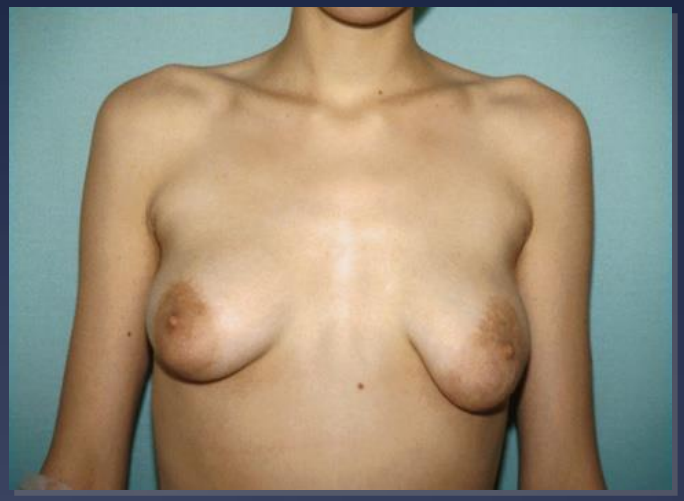

- 255 g

Asymétries constituées: volume/ forme

* 2 seins inadaptés:
* augmentation d'un côté
* changement de volume et de forme de l'autre
  * difficile!
  * péri-aréolaire si possible

+ 240 cc D -157g G

Asymétries constituées: volume/ forme

- Cas particuliers:
  - tumeurs bénignes multiples
    - voie aréolaire+++
    - interventions itératives
  - tumeur volumineuse
    - rétraction cutanée spontanée
    - plastie
  - asymétries iatrogènes

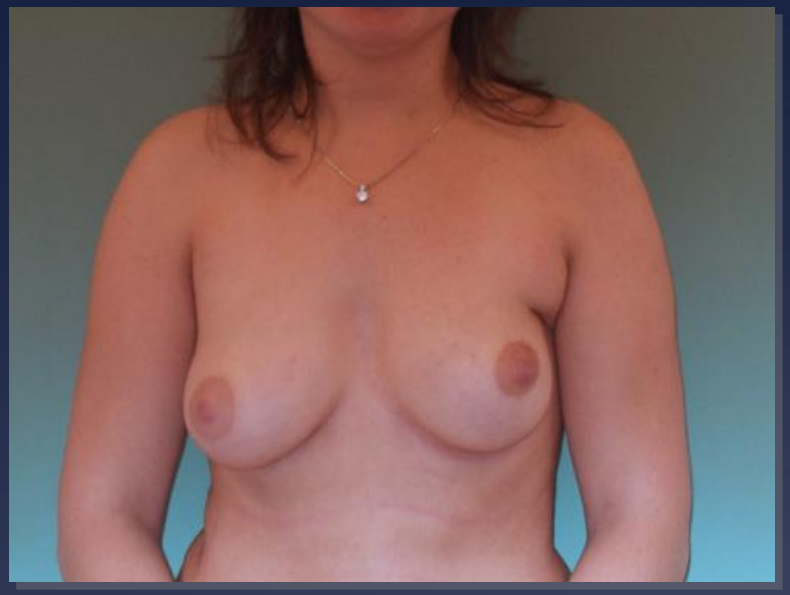

plastie en W + résection

Conclusion

- But de l'intervention:
  - rétablir volume et forme corrects
  - harmonie avec la silhouette
- Avantages et inconvénients
  - cicatrices
  - corps étranger
  - avenir jeune patiente+++
    - changement de volume de la glande
    - réinterventions à prévoir

Merci!

Aucun conflit d'intérêt