UNICANCER

Centre Oscar Lambret
Centre Régional de Lutte contre le Cancer

Le suivi en imagerie des maladies métastatiques. Standardisation - Personnalisation ?

Dr Luc Ceugnart , H Jarraya, A Renaud,
M Ben Haj Amor, T Boulanger, H Gauthier, S Taieb.

Lille - France

Imagerie en phase métastatique: pourquoi faire?

- ✓ Evaluer la réponse aux traitements
  - Modification des TTT
  - Anticiper les complications de la maladie à un st. infra-clinique

Imagerie en phase métastatique: pourquoi faire?

- ✓ Evaluer la réponse aux traitements
  - Modification des TTT
  - Anticiper les complications à un st infra-clin
- ✓ Détecter les complications des traitements

(+ embolie pulmonaire ++)

Imagerie en phase métastatique: pourquoi faire?

- ✓ Evaluer la réponse aux traitements
  - Modification des TTT
  - Anticiper les complications à un st infra-clin
- ✓ Détecter les complications des traitements

  (+ embolie pulmonaire ++)
- ✓ Différencier Evolution / Maladies intercurrentes

(pneumopathie – lésion hépatique – Régénération post EPO)

Imagerie en phase métastatique: pourquoi faire?

- ✓ Evaluer la réponse aux traitements
  - Modification des TTT
  - Anticiper les complications à un st infra-clin
- ✓ Détecter les complications des traitements

  (+ embolie pulmonaire ++)
- ✓ Différencier Evolution / Maladies intercurrentes

(pneumopathie – lésion hépatique – Régénération post EPO)
- ✓ Rôle psychologique

Imagerie en phase métastatique: pourquoi faire?

- ✓ Evaluer la réponse aux traitements
  - Modification des TTT
  - Anticiper les complications à un st infra-clin
- ✓ Détecter les complications des traitements

  (+ embolie pulmonaire ++)
- ✓ Différencier Evolution / Maladies intercurrentes

(pneumopathie – lésion hépatique – Régénération post EPO)
- ✓ Rôle psychologique « de soutien »

Prédire la réponse aux thérapeutiques ?

Maintenir une QUALITE DE VIE DE LA PATIENTE optimale

Imagerie en phase métastatique: Standardisée / personnalisée

- ✓ Recommandations
- ✓ Protocole de Recherche clinique

standardisation

Imagerie en phase métastatique: Standardisée / personnalisée

- ✓ Recommandations
- ✓ Protocole de Recherche clinique

standardisation

- ✓ Maladie métastatique entité HOMOGENE ?

Imagerie en phase métastatique: Standardisée / personnalisée

- ✓ Recommandations
- ✓ Protocole de Recherche clinique

standardisation

- ✓ Maladie métastatique entité **HETEROGENE**
  - Variabilité de l'évolution
  - Type de localisation: Os / viscérales / encéphale
  - Type de métastase (hypervasculaire – nécrotique)
  - Type de traitement
    - Général: CT / HT : thérapeutique ciblée
    - Local: Rx fréquence – Rxthérapie -

Personnalisation ?

Imagerie du suivi Recommandations

- ✓ Peu de données dans la littérature
  - ASCO, ESMO, NCCN
  - consensus d'expert – recherche clinique

International guidelines for management of metastatic breast cancer (MBC) from the European School of Oncology (ESO)–MBC Task Force: Surveillance, staging, and evaluation of patients with early-stage and metastatic breast cancer

Nancy U. Lin[a,m], Christoph Thomssen[b,m], Fatima Cardoso[c,*], David Cameron[d], Tanja Cufer[e], Lesley Fallowfield[f], Prudence A. Francis[g], Stella Kyriakides[h], Olivia Pagani[i], Elzbieta Senkus[j], Alberto Costa[k,l], Eric P. Winer[a] on behalf of the ESO-MBC Task Force

Breast 2013; 200-203

J Natl Compr Canc Netw. 2012 July 1; 10(7): 821–829.

Metastatic Breast Cancer, Version 1.2012:

Featured Updates to the NCCN Guidelines

Principes Généraux du SUIVI

- Clinique +++
- Biologie ++ (Marqueurs tumoraux ?)
- Imagerie Poumons – Foie – Os
- Biopsie localisation Métastatique (+/-)
  - Adaptation de la thérapeutique
  - 10 – 20 % de changement des caractères / T. initiale

Personnalisation du traitement..
et du suivi en imagerie

Principes Généraux du SUIVI en IMAGERIE

- Adapter le suivi
  - à la symptomatologie de la patiente ++
  - Au site et type de localisation
  - A l'évolution « de la maladie »
  - A la demande de la patiente ?
  - Disponibilité / coûts des modalités imagerie

Imagerie reproductible, comparative….et comparée

Imagerie et suivi
Recommandations ESO - NCCN

1. **Modalité d'imagerie** au choix / dispo
   - Rx Thorax – Echo hépatique - Scinti osseuse
   - TDM TAP + scinti osseuse
   - Option: TEP-TDM + TDM thoracique sans injection

Imagerie et suivi
Recommandations ESO - NCCN

1. **Modalité d'imagerie** au choix / dispo
   - Rx Thorax – Echo hépatique - Scinti osseuse
   - TDM TAP + scinti osseuse
   - TEP-TDM + TDM thoracique sans injection (option)
2. **Fréquence des examens**
   - Avant chaque nouveau traitement (< 1 mois)
   - Chimio: TDM > 2-4 cycles. S.O: 4 cycles
   - HormonoT: TDM: 2-6 mois SO: 4-6 mois
   - TEP option: PAS de RECO

Imagerie et suivi
Recommandations ESO - NCCN

1. **Modalité d'imagerie** au choix / dispo
   - Rx Thorax – Echo hépatique - Scinti osseuse
   - TDM TAP + scinti osseuse
   - TEP-TDM + TDM thoracique sans injection (option)
2. **Fréquence des examens**
   - Avant chaque nouveau traitement (< 1 mois)
   - Chimio: TDM > 2-4 cycles. S.O: 4 cycles
   - HormonoT: TDM: 2-6 mois SO: 4-6 mois
3. **Evaluation de la réponse**
   - Standardisée et fiable

WHO - RECIST

HOMOGENEISATION

Imagerie du suivi

Evaluation reproductible et comparative

- ✓ Protocole strict:
  - Acquisition / reconstruction
  - Timing et quantité injection du contraste
  - Type de contraste (multihance/ dotarem)

- ✓ Comparaison systématique:
  - / Examen antérieur et Baseline

  = Parfois indispensable de comparer sur x.

Imagerie sur le même site !

43 ans K sein il y a 4 ans
Evolution sous traitement ?

Initial | à 2 cures | à 4 cures

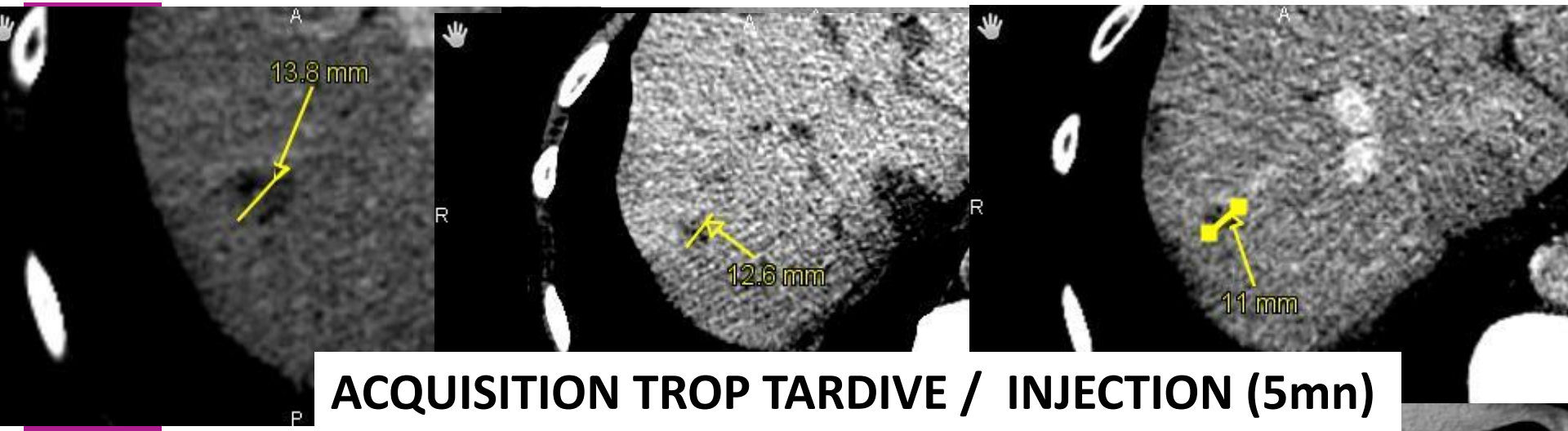

ACQUISITION TROP TARDIVE / INJECTION (5mn)

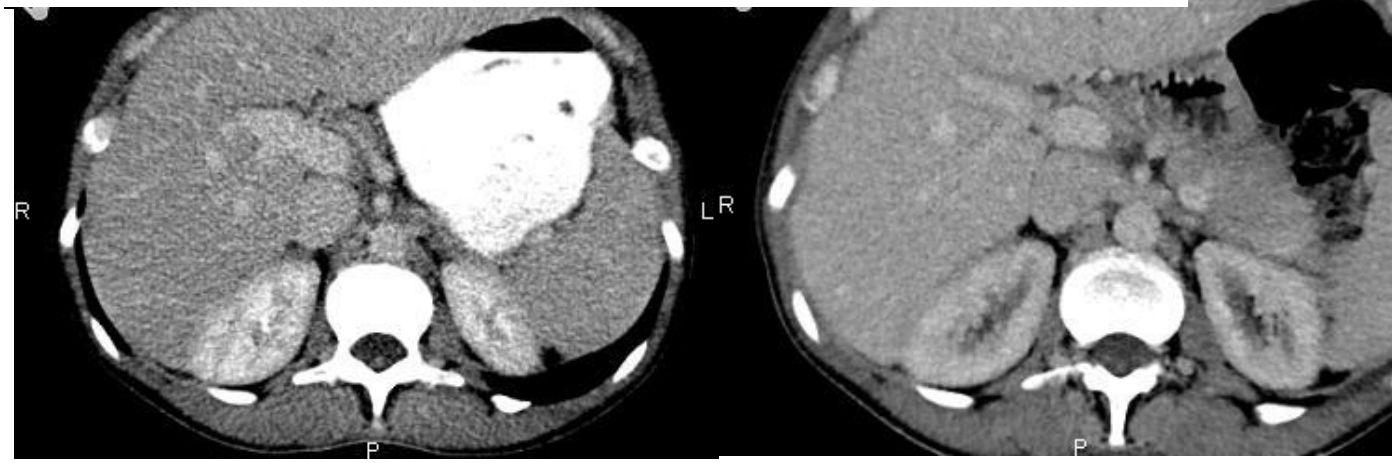

Imagerie du suivi

Evaluation reproductible et comparative

- ✓ COMPARAISON à la « BASELINE

Imagerie du suivi

Evaluation reproductible et comparative

- ✓ COMPARAISON à la « BASELINE »:
  - Rx Thorax – Echo hépatique - Scinti osseuse
  - TDM TAP + SCINTI OS
  - TEP + TDM thorax

HOMOGENEITE DES PRATIQUES ?

Bilan d'extension des cancers du sein : résultats et conséquences cliniques

What do clinicians do with the results of the systematic staging imaging at the time of the breast cancer diagnosis?

A. Turpin [a,1], A. Mailliez [a,1,*], P. Vennin [a], J. Bonneterre [a,b]

- *Etude rétrospective de pratique quotidienne sur 123 p*
- *Patientes avec Chimiothérapie néo-adj ou adjuvante.*
  - *23 st I, 29 st IIA, 27 st IIB, 27 st IIIA, 9 st IIIB, 7 st IIIC*

- Type de bilan choisi par onco – chir - MG
  - 59 avec TAP + scinti (47%),
  - 59 avec TEP-TDM, 3 avec TAP +TEP
  - 22 sans bilan (dont 5 avec st IIB ou +)

Respect des recommandations !!!

Bilan initial HETEROGENE = quelle imagerie en suivi ?

Gynécologie Obstétrique & Fertilité 42 (2014) 325–330

Imagerie du suivi

Evaluation reproductible et comparative

- ✓ QUELLE METHODE D'EVALUATION

WHO ou RECIST

Imagerie du suivi

Evaluation reproductible et comparative

RECIST - WHO

RECIST = 10 cm

WHO = 100 cm2

Vol. = 523 cm3

RECIST = 11,5 = + 15% : MS

WHO= 132,25 = + 32,25% : PD

Vol. = 796 = + 52 % : PD

X des mesures = X des erreurs

Critères RECIST *
Response Evaluation Criteria In Solid Tumors

- ✓ **Somme des + grand diamètre des l. cibles**

  - **Version 2009 (V1.1) : CIBLES**
    - **5/patient, 2-3/organe**
    - **Ganglion : petit axe > 15 mm**

- ✓ **Description des lésions non cibles (mesurables ou non). Max 5.**

STIMULER VOS RADIOLOGUES POUR UTILISER LE RECIST

Critères RECIST *
Response Evaluation Criteria In Solid Tumors

- ✓ **Respecter les contraintes**
  - Comparaison au même temps vasculaire
  - Attention aux fenêtrages

Variabilité intra & inter-observateur

Critères RECIST
Respecter les contraintes

- ✓ FOIE: **Temps portal**

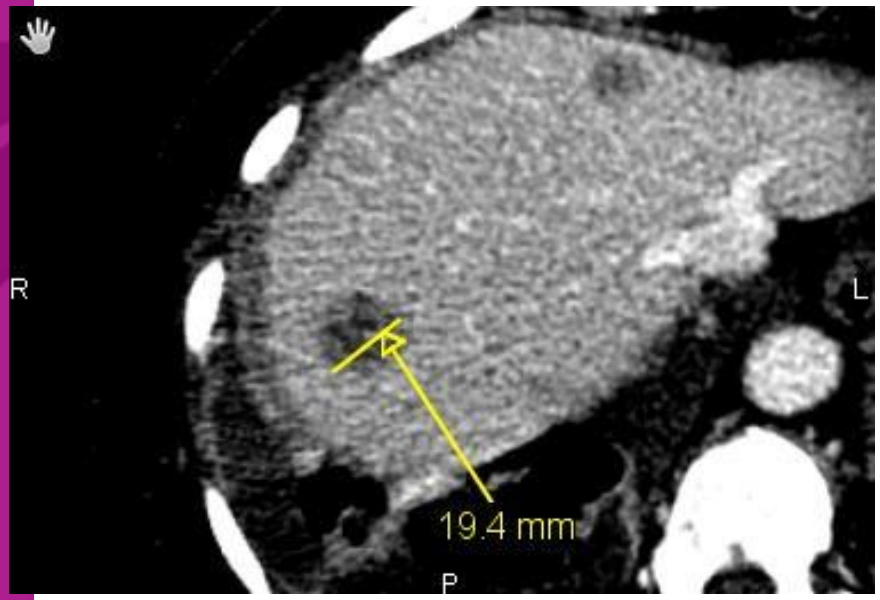

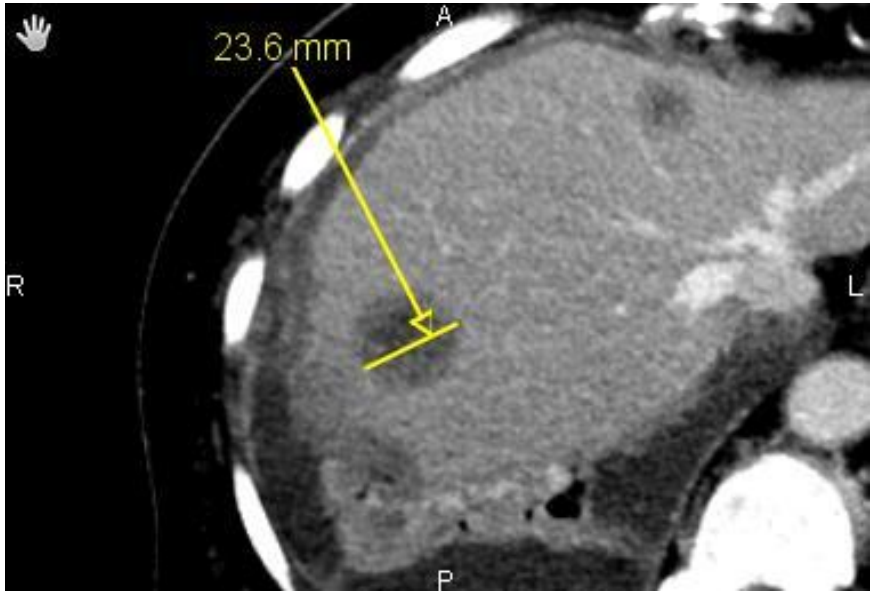

Critères RECIST
Respecter les contraintes

- ✓ FOIE: Temps portal **et mesure comparative**

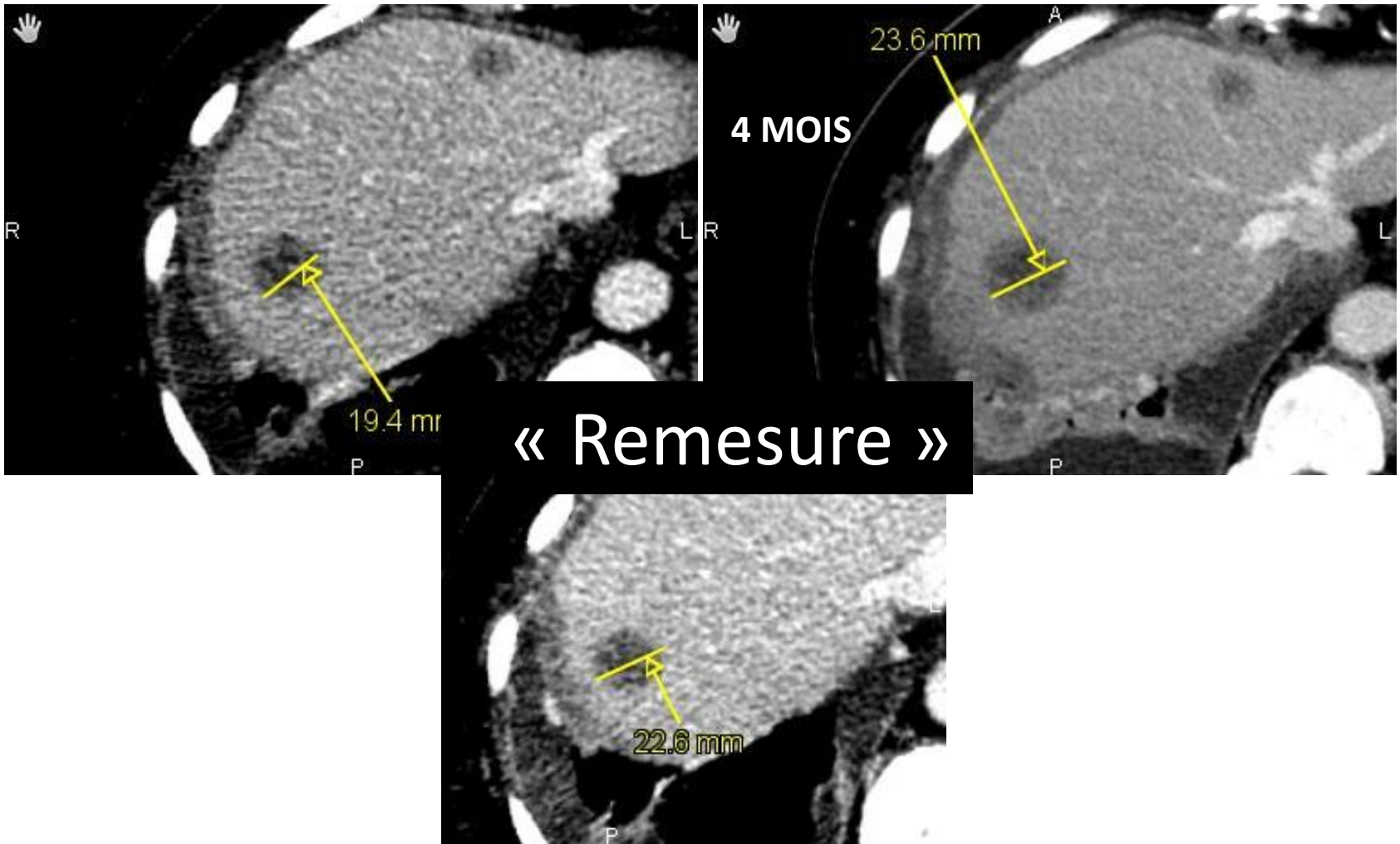

Critères RECIST
Respecter les contraintes

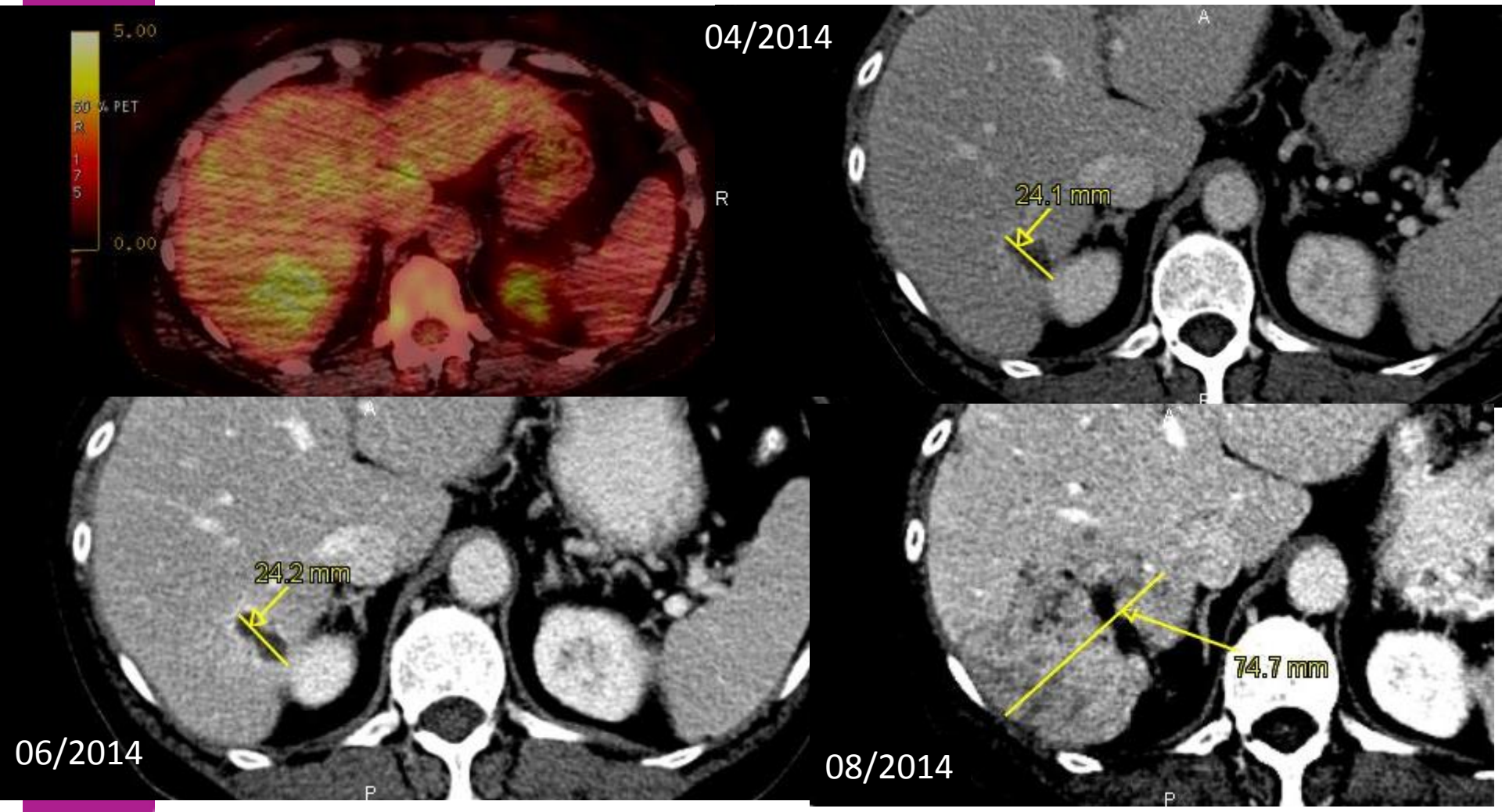

Critères RECIST
Respecter les contraintes

- ✓ Foie: temps portal…pas toujours

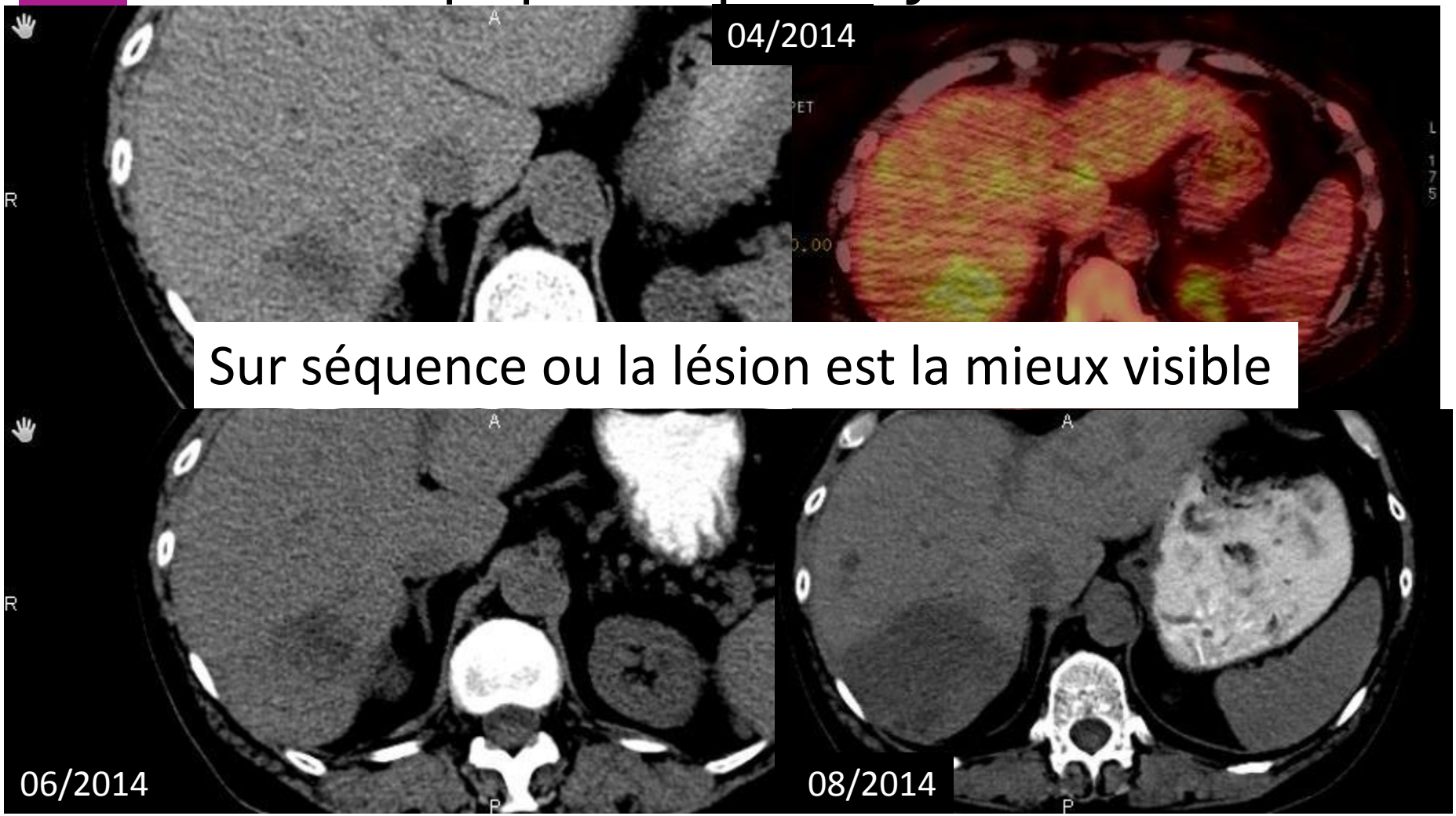

Critères RECIST

Respecter les contraintes

Lésion pulmonaire: mesure en fenêtre parenchymateuse

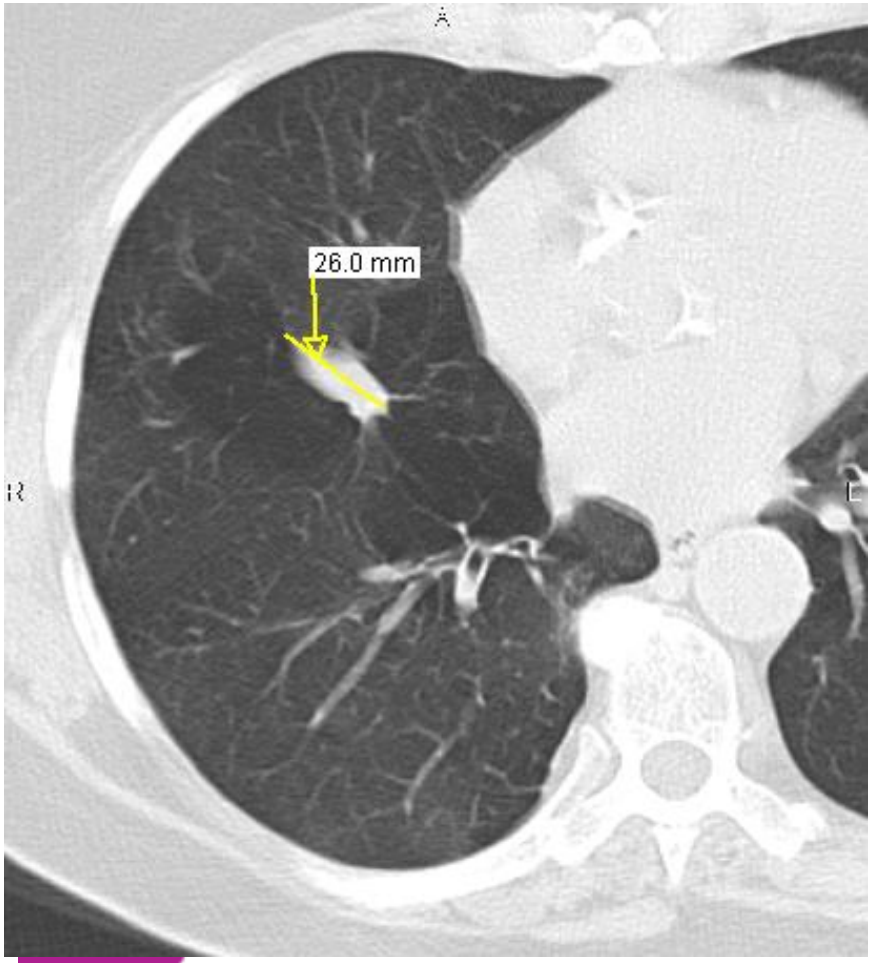

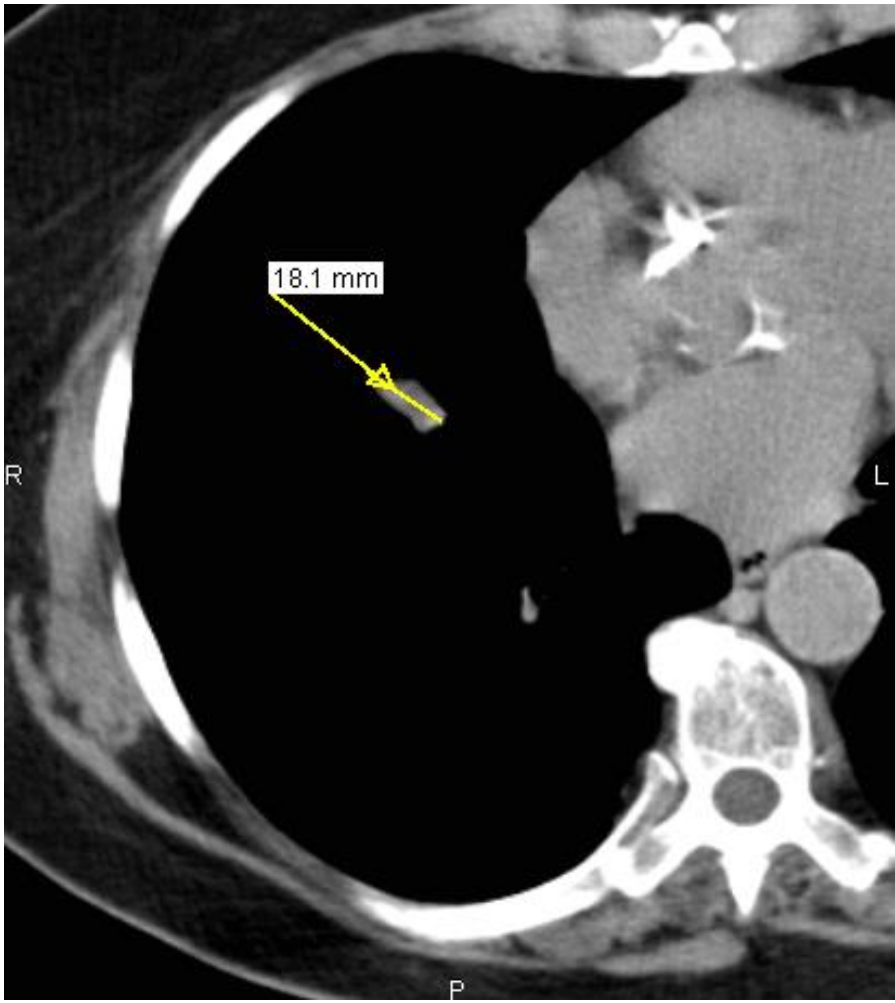

Critères RECIST *
Response Evaluation Criteria In Solid Tumors

- ***Respecter les contraintes***
  - *Comparaison au même temps vasculaire*
  - *Attention aux fenêtrages*

- Connaitre les limites:
  - Variabilité intra & inter-observateur
  - Lésions osseuses
  - Traitement par anti-angiogénique
  - Thérapeutiques ciblées
  - Traitement locaux: Rxfréquence - Cyberknife

Critères RECIST

Connaitre les limites

Lésions osseuses

Non mesurables, Non évaluables

Sauf si masse tissulaire > 10 mm

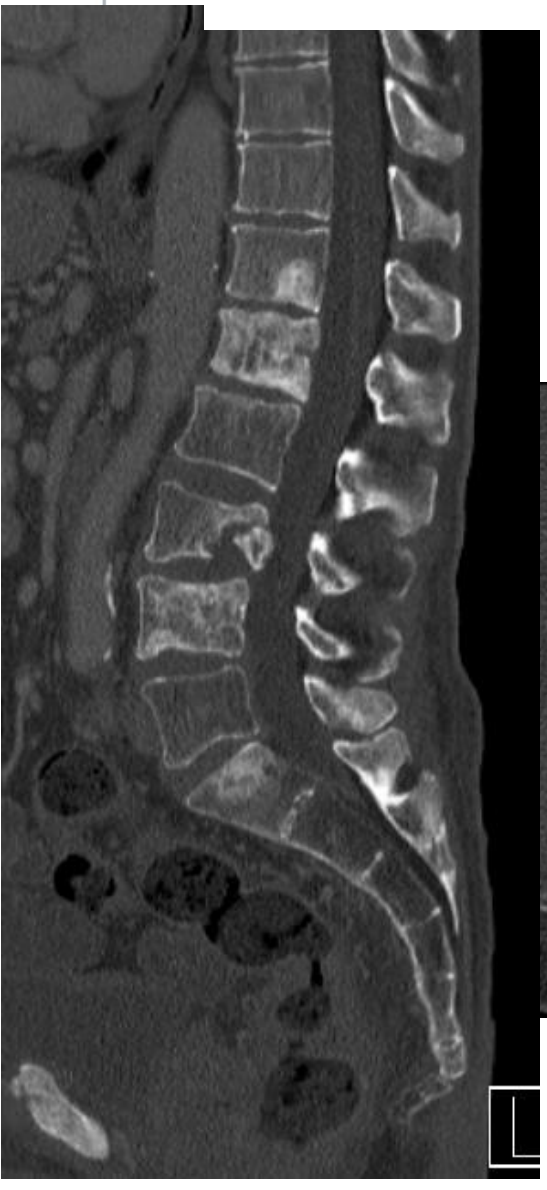

Critères RECIST
Connaitre les limites

Femme 62 ans. Métastases hépatiques d'un sein

EVOLUTION ?

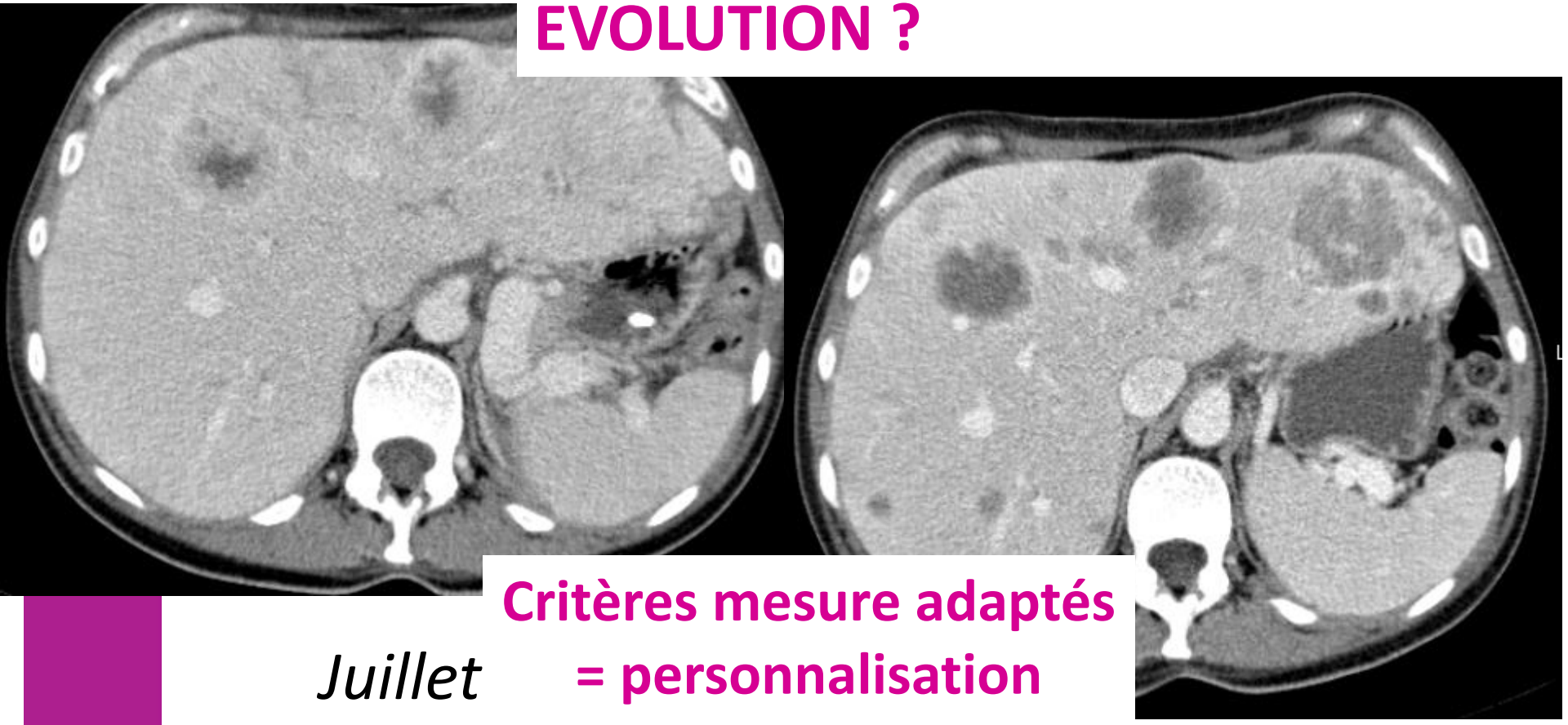

Critères mesure adaptés
= personnalisation

Juillet

Avastin 2 mois

Octobre

Femme 58 ans. Métastase

Métastase hépatique traitée par cyberknife

MALADIE STABLE
Aspect imagerie post RxT stéréot à connaitre

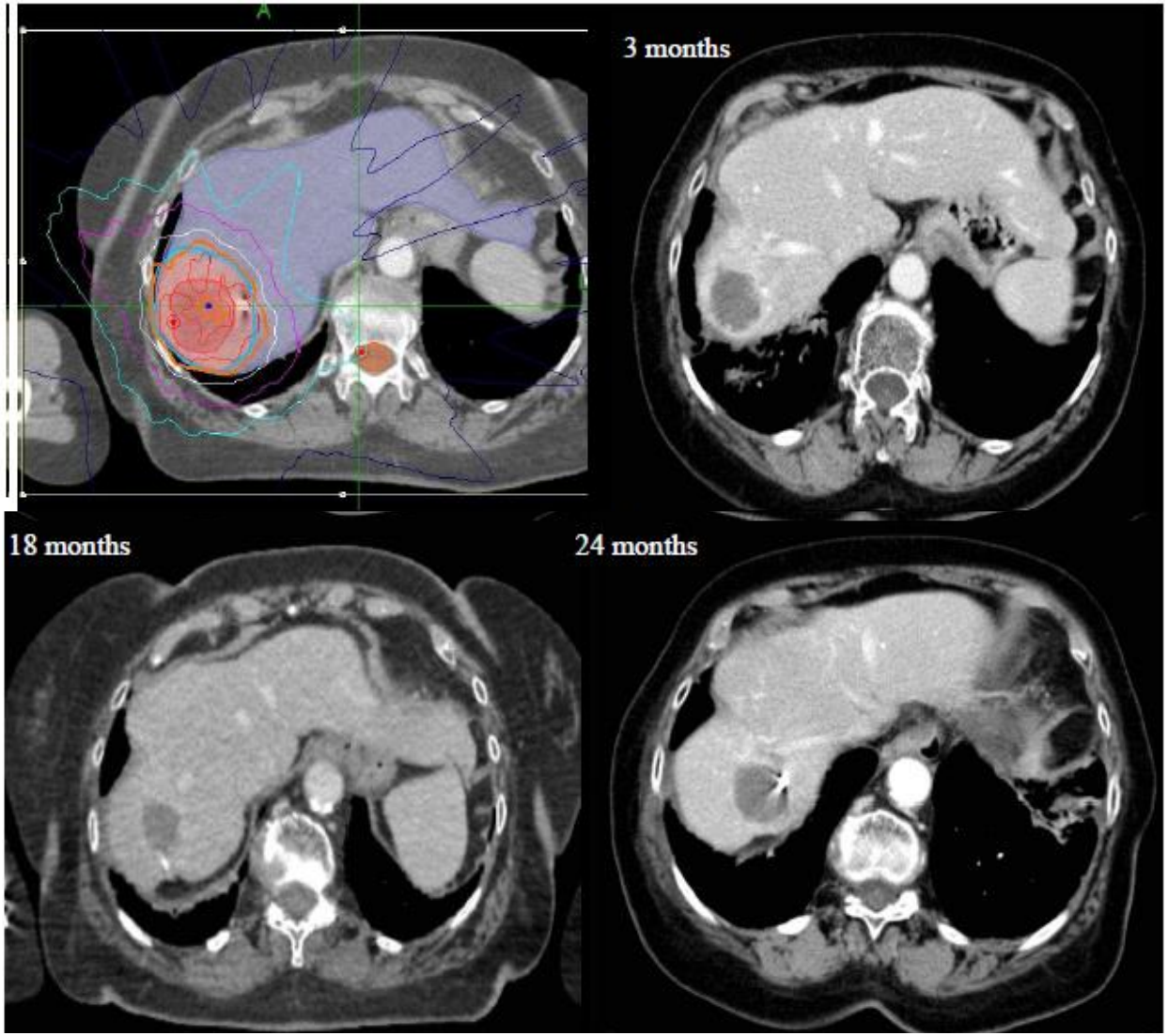

Si doute IRM = PERSONNALISATION

UNICANCER

Centre Oscar Lambret
Centre Régional de Lutte contre le Cancer

Personnalisation de l'imagerie en suivi ?

Suivi en Imagerie Personnalisation

- ✓ Symptômes = imagerie adaptée = GBU++
  - IRM si encéphale-rachis, TDM si dyspnée, etc..
  - Privilégier l'examen adapté ++ (et pas disponibilité)

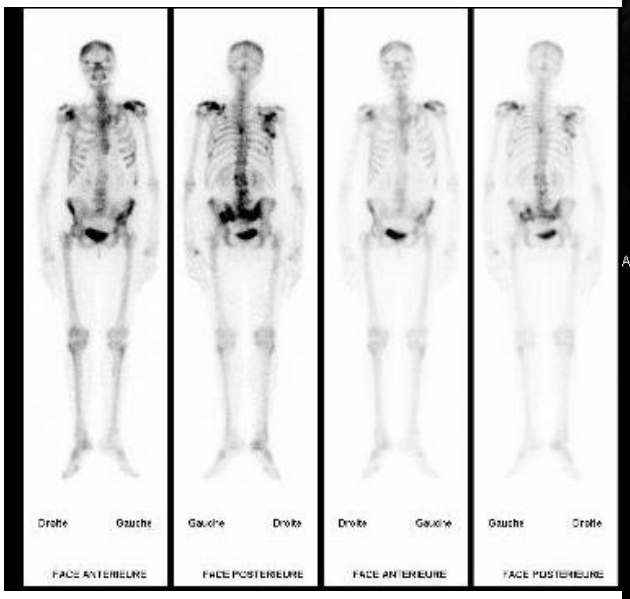

Suivi en Imagerie Personnalisation

- *Symptomes = imagerie adaptée = GBU++*
  - *IRM si encéphale, TDM si dyspnée, etc..*

- En systématique: modalité d'imagerie en fct

UNICANCER

Centre Oscar Lambret
Centre Régional de Lutte contre le Cancer

Suivi en Imagerie Personnalisation

- *Symptomes = imagerie adaptée = GBU++*
  - *IRM si encéphale, TDM si dyspnée, etc..*

- En systématique: modalité d'imagerie en fct:
  - Localisation lésions: os ++, foie
  - Visibilité des lésions
  - Type de traitement notamment local

Proscrire les examens « alternés »+++

(TEP puis TDM ou TDM puis IRM,etc..)

Evaluation de la réponse osseuse

- Difficile. TDM - IRM- TEP – scinti osseuse ?
  - Chaque examen à ses limites
  - « Effet flair » en S.O: évaluation impossible < 6 mois
  - RECIST pas adapté

- Problématique: condensation
  - Réponse ou évolutivité ?

Importance de la clinique ++, marqueurs - biologie

46 ans
sous Xeloda puis Femara. dorsalgies

UNICANCER

Centre Oscar Lambret
Centre Régional de Lutte contre le Cancer

Juin / aout

Réponse

2008
K sein. Lésion unique RxT + Arimidex + biphosphonate

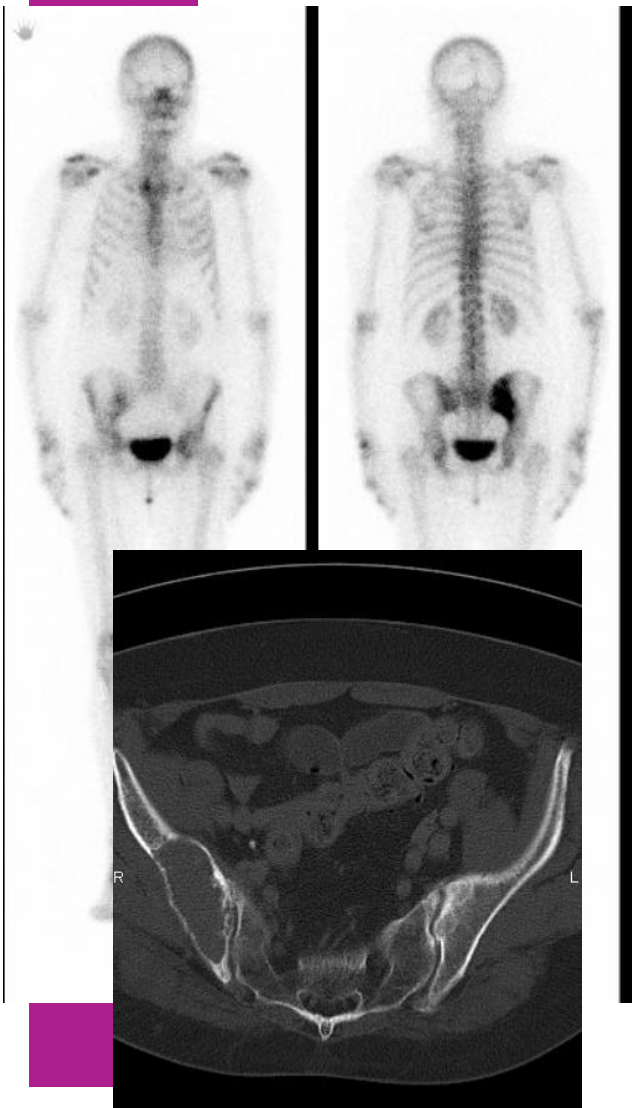

2008
K sein. Lésion unique RxT + Arimidex + biphosphonate

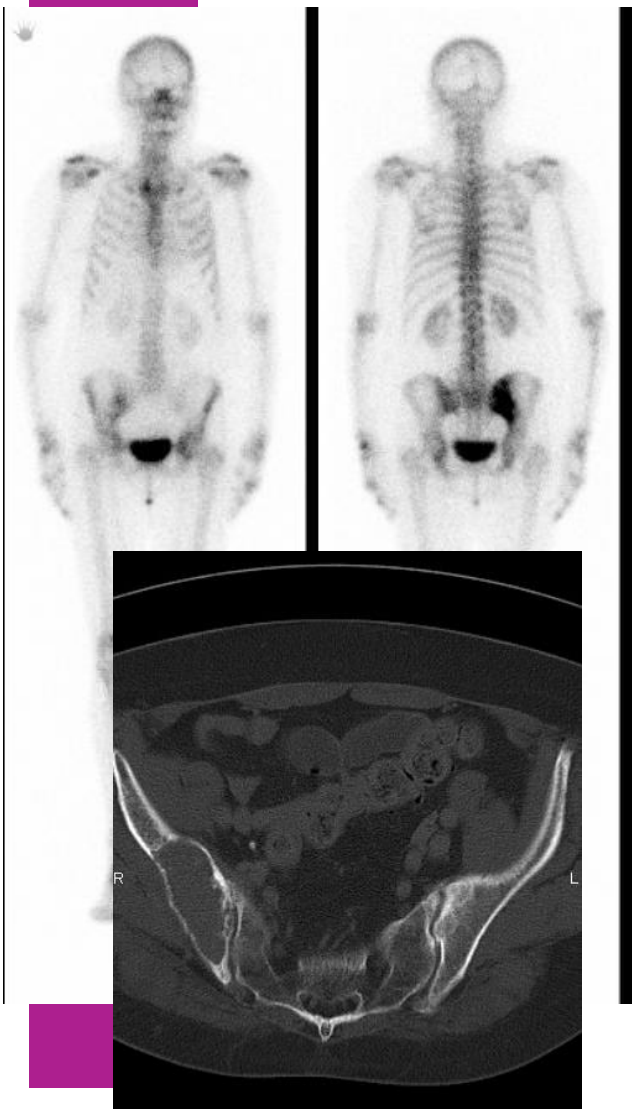

Mars 2009: douleurs fesse

- ✓ Evolution Scinti Os: Xeloda

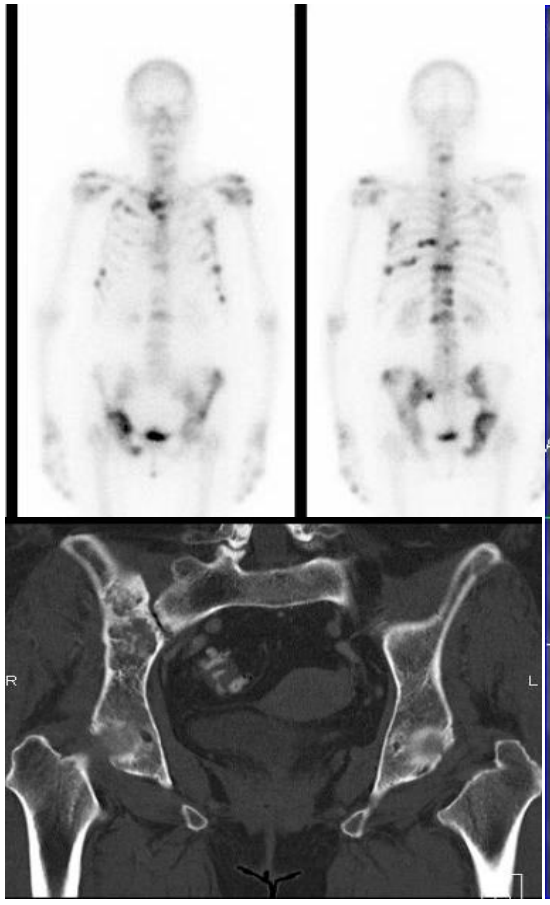

Mars / Juillet /Oct 2010

- ✓ Sous Xeloda. Condensation = réponse ? Evolution ?

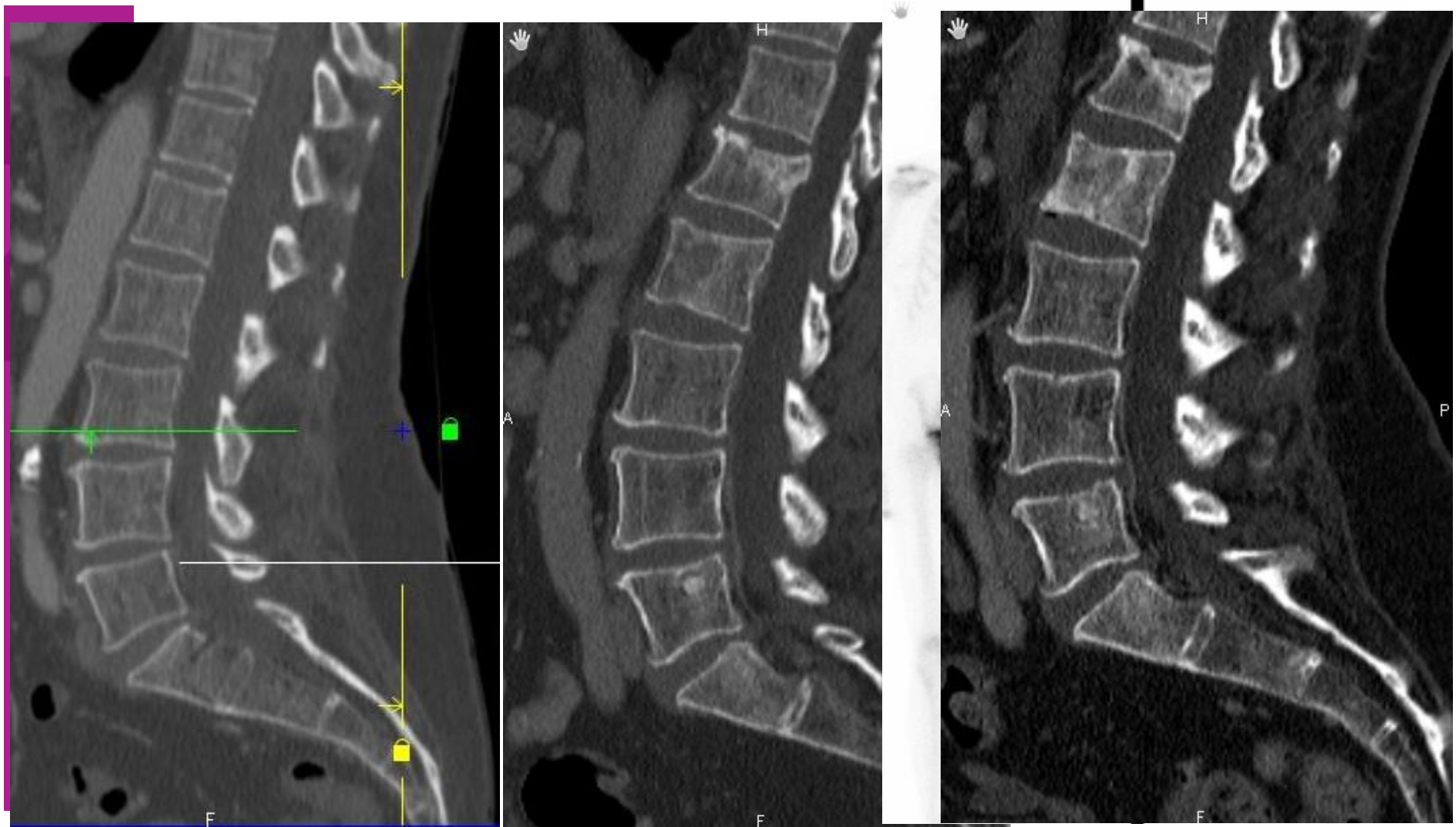

2011
évolution ss ttt

UNICANCER

Centre Oscar Lambret
Centre Régional de Lutte contre le Cancer

Imagerie fonctionnelle
Le graal ?

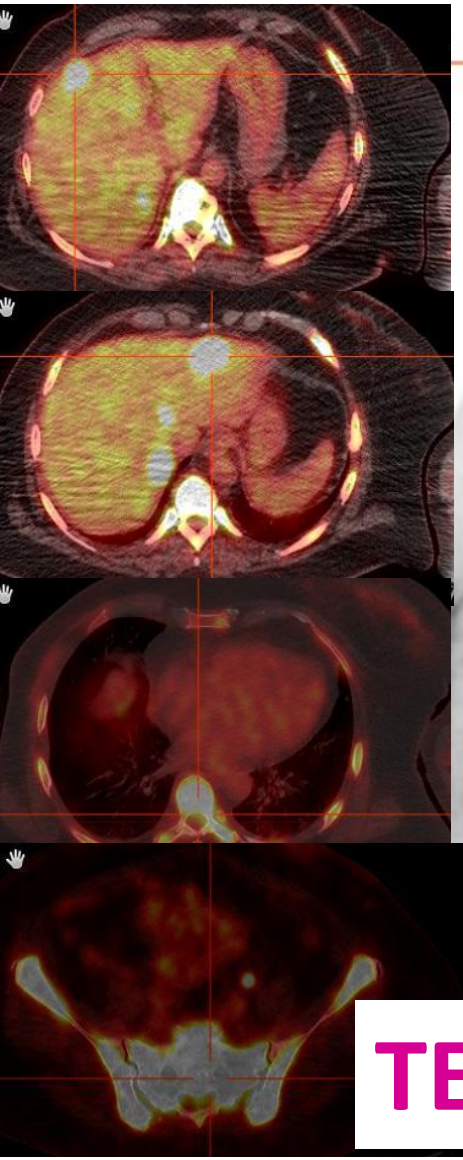

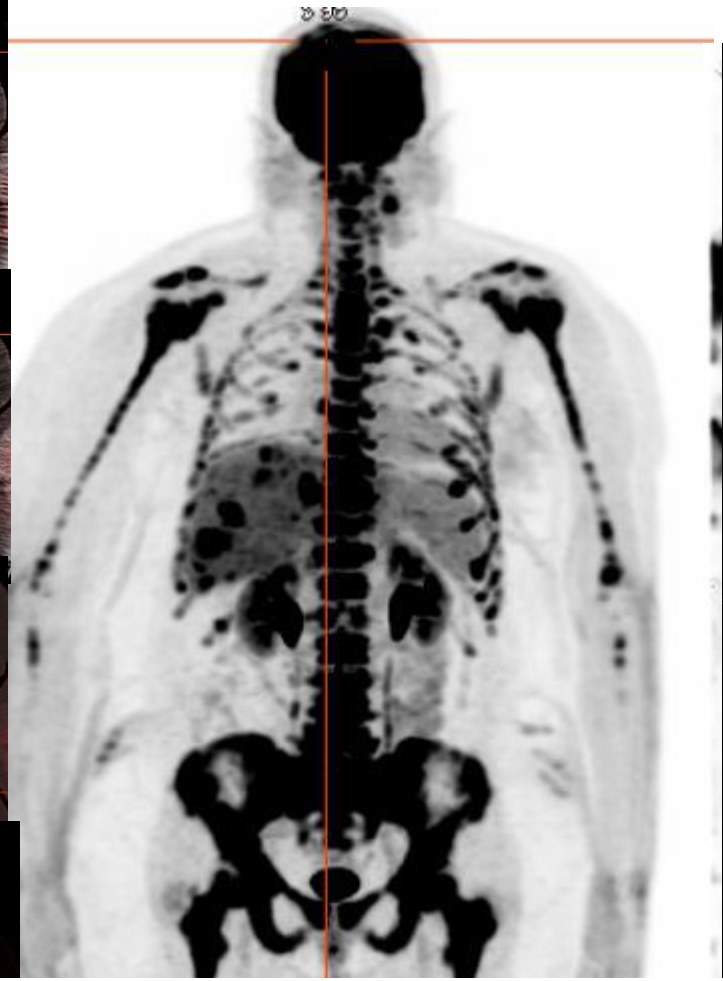

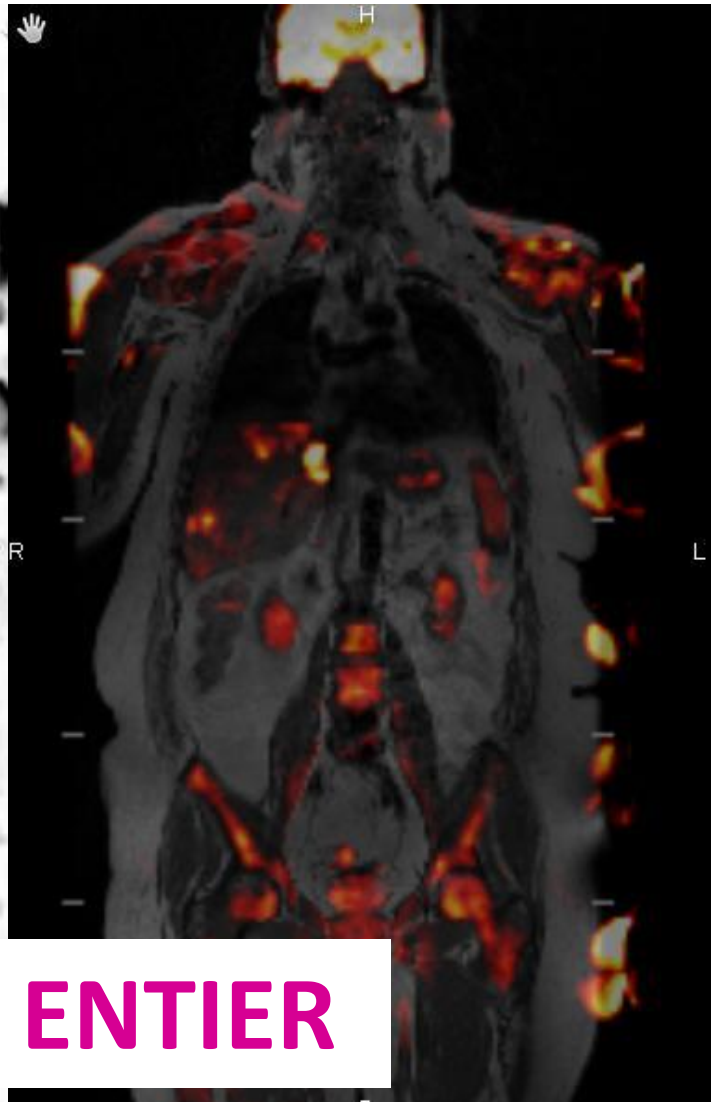

TEP / IRM CORPS ENTIER

Suivi en Imagerie TEP

- ✓ Performances élevées
  - Staging initial / Bilan conventionnel pour st > II B
  - Détecter récidive métastatique. Elévation Ca 15-3

- ✓ Suivi du traitement: valeur de la baisse SUV
  - Diminution SUV: Corrélée à la pCR et à la survie
  - Absence de modif > 1 cure. F pronostic / survie

Valeur pronostique précoce …validée pour CNA

Pas d'évaluation place du TEP en phase métastatique

Cintolo J.A, Tchou J.T, Pryma DA. Diagnostic and prognostic application Of PET-CT in breats imaging: Emerging uses and roles in monitoring treatment responses. Breast Cancer Res Trat 2013;138:331-346

Suivi en Imagerie TEP

✓ **LESIONS OSSEUSES:**

- TEP + précoce / imagerie morphologique
- + fiable / scinti ou scanner surtout l. condensantes (SO inutile)

- 25 p. 146 méta os.
  25 l. OstéoC initiales: TEP +: 52 % négative sous TTT. 48 % + = évolutive
  DA Y. JCO 2007; 25: 3440-7
- 102 p avec lésions os non ostéo-condensantes
  Elévation de la densité en TDM corrélée à baisse SUV = réponse.
  Tateishi U. Radiology 2008; 189-96

TEP au 18 FNa: Avenir pour le suivi osseux ?
+ sensible et surtout moins de FP

Suivi en Imagerie TEP-TDM

- ✓ Problématiques multiples
  - Difficulté d'évaluation de la réponse thérapeutique
    - RECIST non adapté: Evolution slt si nvo site de fixation
    - **PERCIST non utilisé:** Reproductibilité de SUV ?
  - Examen à réaliser mini 3 semaine après fin du cycle
  - Coût – disponibilité
  - Faux positif = besoin d'examen complémentaire

Solution: TEP - TDM + TAP ?

Etude VAROCe

Patiente 53 ans
K sein en dissemination pleurale. Sous traitement par TAXOTERE + Nintedanid (Etude VAROCe)

✓ Fev 2014 mai 2014

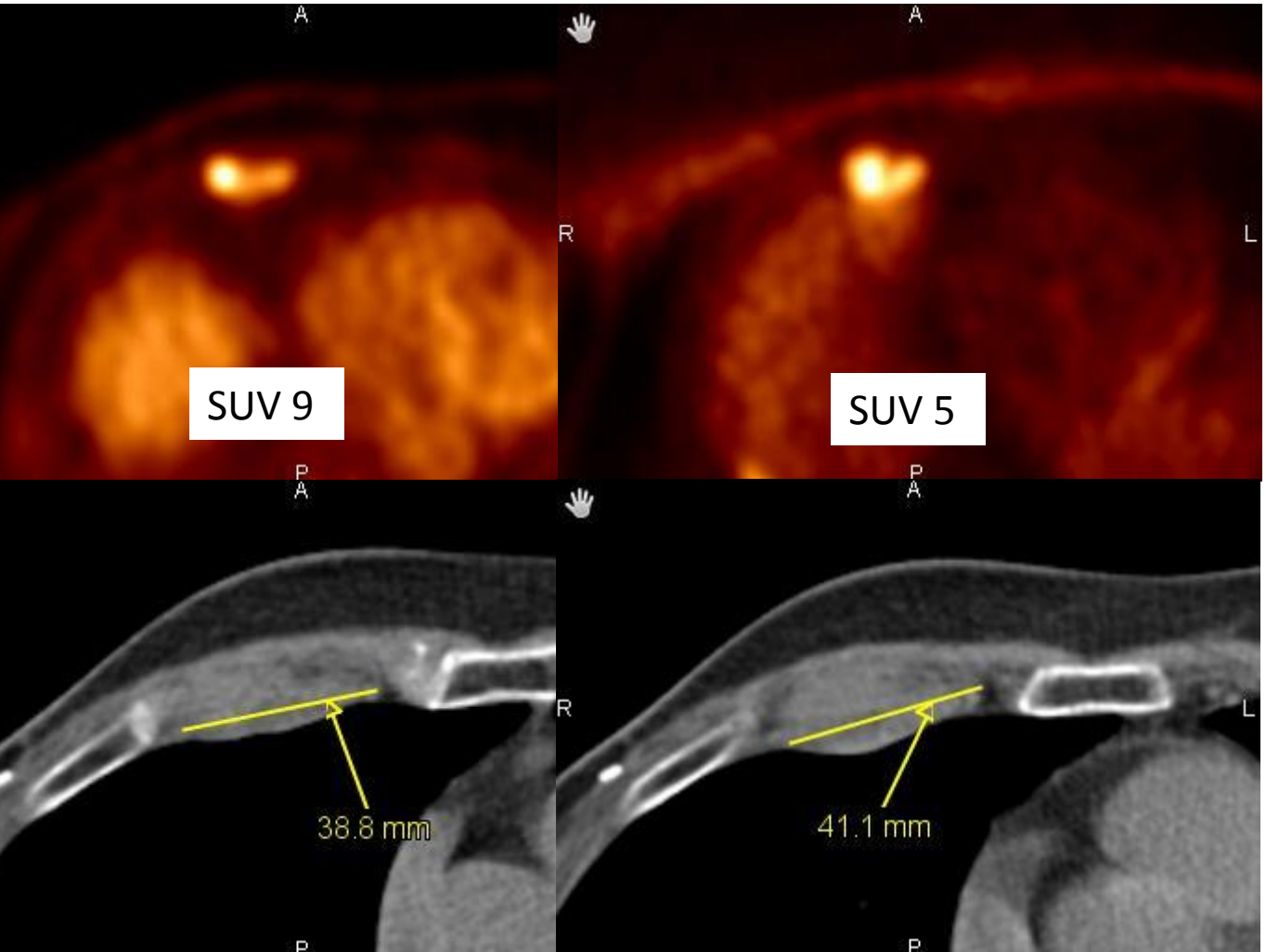

Patiente 53 ans
K sein en dissémination pleurale. Sous traitement par TAXOTERE + Nitedanid (Etude VAROCe)

Fev 2014 | **Mai 2014** | **Juillet**

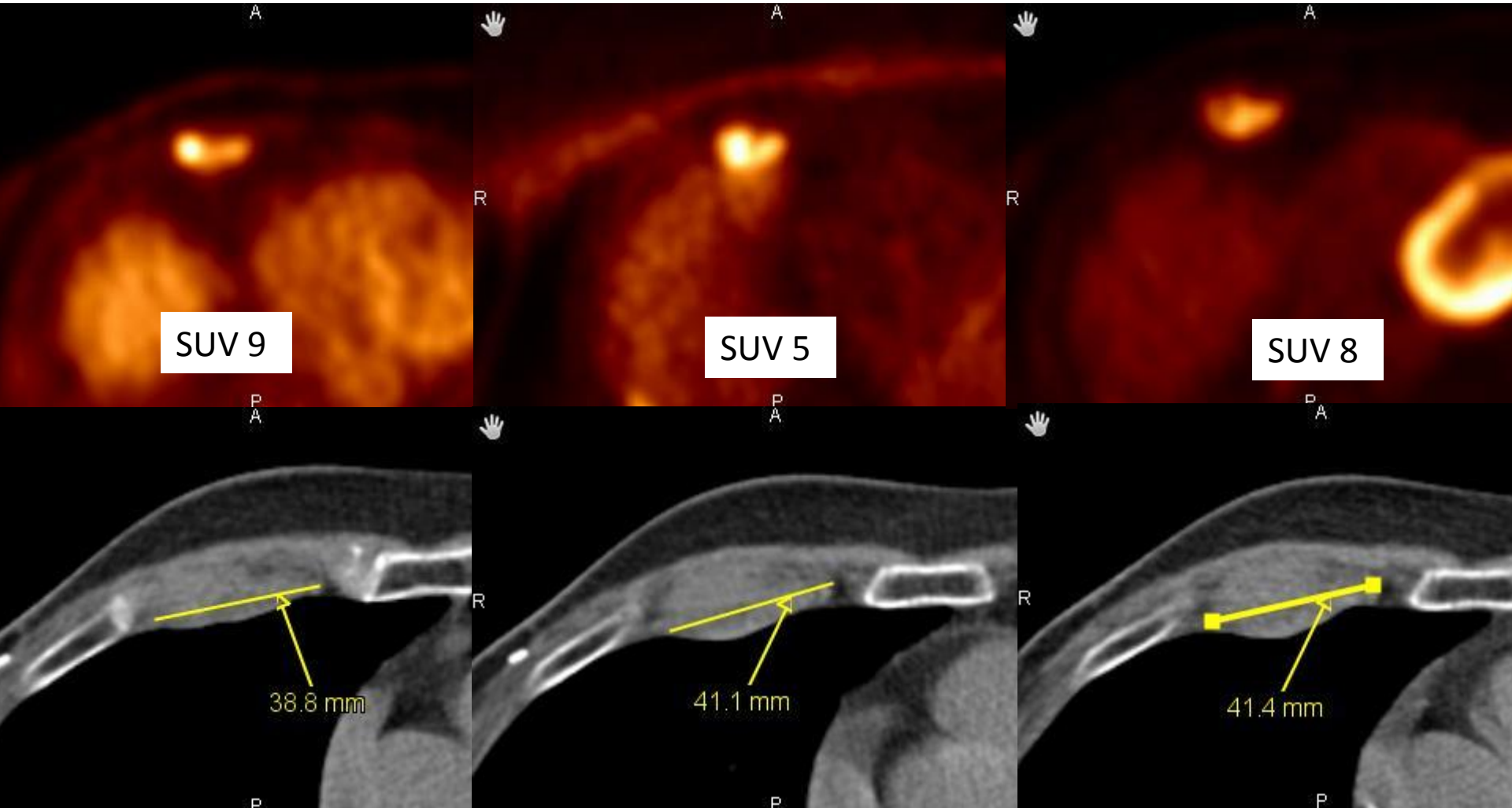

Suivi en imagerie
Ce que doit vérifier le clinicien

1. Corrélation à la clinique et à la biologie ++
2. Modalité d'examen comparable
3. Mesures valides si:
   1. Même modalité d'examen
   2. Même protocole et produit de contraste
   3. Mêmes lésions mesurées = sélection des images
4. S'assurer que le type de traitement a été pris en compte par le Radiologue

Imagerie et suivi des maladies métastatiques

STANDARDISATION et PERSONNALISATION

Imagerie et suivi des maladies métastatiques

STANDARDISATION et PERSONNALISATION

- ✓ Choisir les modalités les plus adaptées à la maladie de la patiente
  - Sans redondance, ni « LA TOTALE »
  - Savoir adapter à l'évolution

Imagerie et suivi des maladies métastatiques

STANDARDISATION et PERSONNALISATION

- ✓ Choisir les modalités les plus adaptées à la maladie de la patiente
  - Sans redondance ni « LA TOTALE »
  - Savoir adapter au cours de l'évolution

- ✓ Evaluation difficile (loca os – méta atypique – ttt)
- ✓ Discordance radio-clinique ou entre modalités

IMAGERIE personnalisée

= à discuter en RCP ?