Imagerie médicale – Anatomopathologie: liaisons dangereuses (lésions à risque)

M Boisserie-Lacroix, N Lippa, G Hurtevent, S Ferron, G MacGrogan
Institut Bergonié

R Buthaud 1886-1986
Céramiste, Ecole des Beaux-Arts de Bordeaux

Les auteurs déclarent ne pas avoir de conflit d'intérêt en relation avec cette présentation.

- Incidence non connue, en augmentation avec DO, IRM, tomosynthèse
- Lésion à risque = lésion frontière
- Notion récente
- Lésion
  - à risque de sous-estimation
    lésions plus péjoratives au final: atypie/CCIS/CCI
  - à risque de développer un cancer ultérieur
- Sous-tendue par la notion de continuum lésionnel

- B3 a : cicatrice radiaire, papillome, phyllode, mucocèle-like
- B3 b : atypies épithéliales

Prélèvements per-cutanés sous imagerie :
Échographie - Stéréotaxie (table dédiée-tomosynthèse) - IRM

Anatomopathologie :
Échantillons 16 G → 8 G



- Microbiopsie 14 G : 15-18 mg (x 3 prélèvements)
- Aspiration 11 G : 90-100 mg (x 12)
- Aspiration 8 G : > 250 mg (x 6)

Park 2013

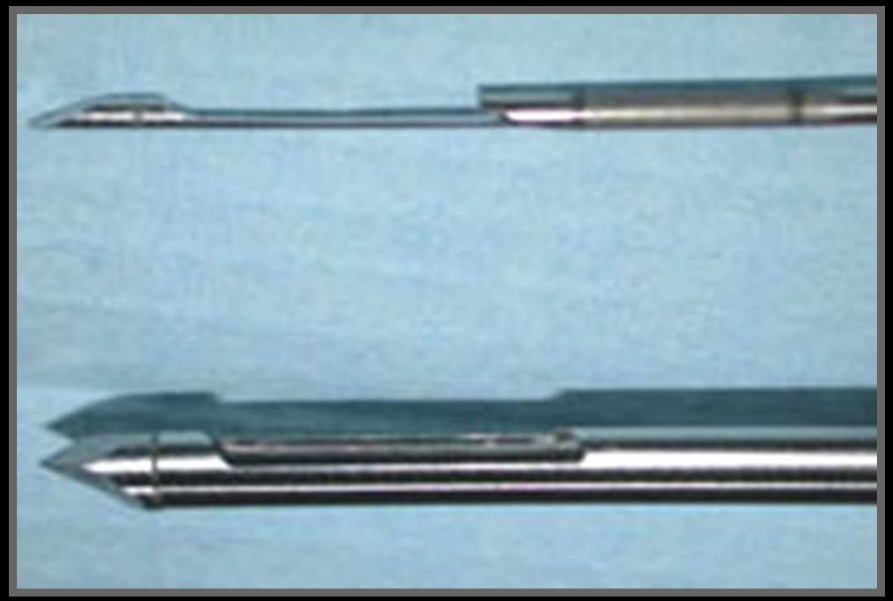

- 1. Le danger de connaissances et d'expérience limitées
- 2. Le danger de conditions de prélèvements et gestion non optimales
- 3. Le danger d'une mauvaise communication et d'une fausse-réassurance

- **1. Le danger de connaissances et expérience limitées**

- Quelles lésions à risque et quelle traduction ?

- Quelles sous-estimations ?

- Taux variables selon séries (0-50 %)
- Etudes rétrospectives, relativement peu de cas
- Etudes hétérogènes (inclusion de patientes symptomatiques, mode de prélèvements, pas de vérification concordance radio-histologique, pas de relecture des biopsies)
- Niveau de preuves C ou D

- Quelle prise en charge ?

1. Lésions complexes

- Cicatrice radiaire - adénose sclérosante complexe
- Papillome

- Sous-estimation pour lésions macroscopiques (masse, distorsion)

Lésions « à risque » et frontières☆

High-risk lesions

Martine Boisserie-Lacroix[a,*], Gabrielle Hurtevent-Labrot[a], Stéphane Ferron[a], Nicolas Lippa[a], Gaëtan MacGrogan[b]

Imagerie de la Femme 2015

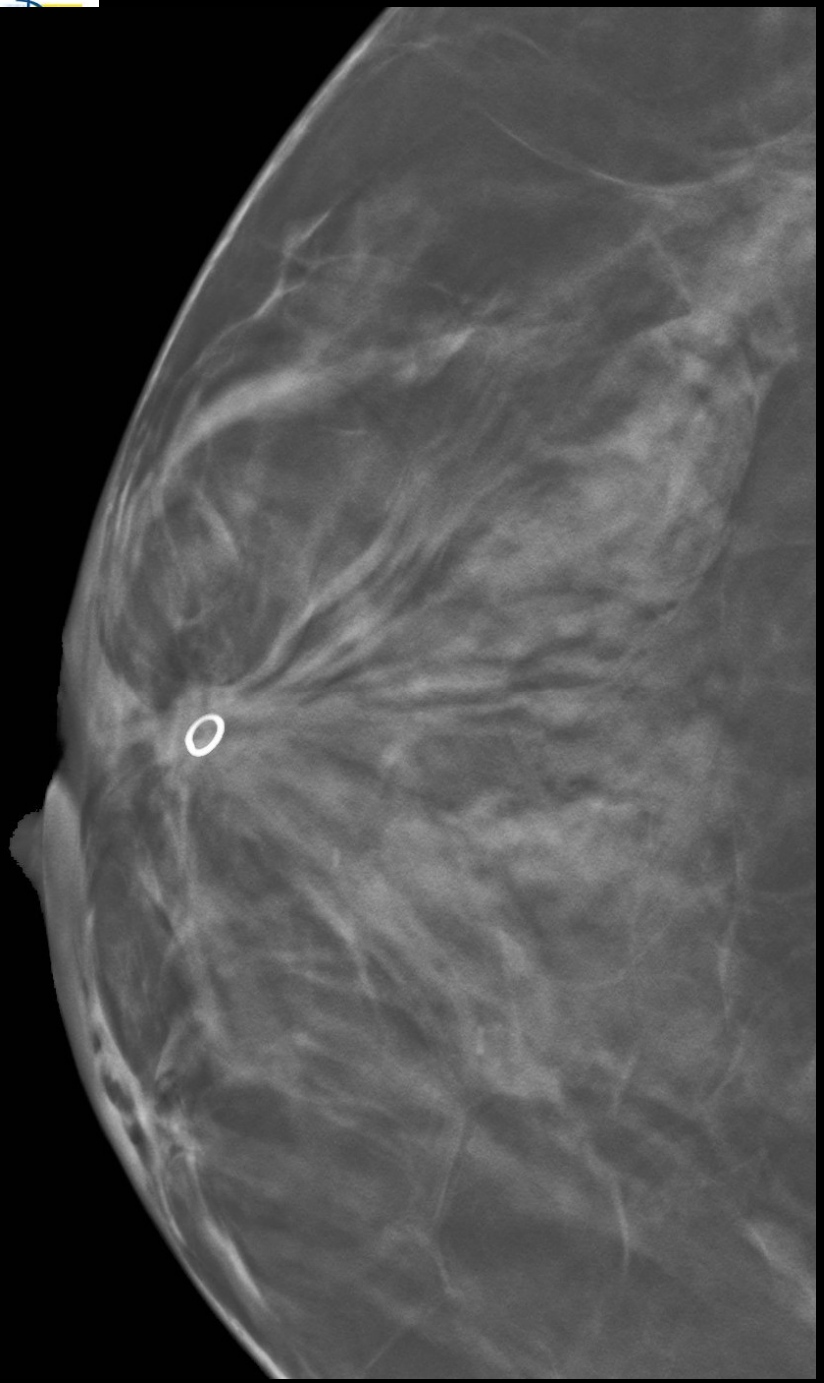

Prélèvements sous échographie 10 G :
Cicatrice radiaire/ Lésion sclérosante complexe

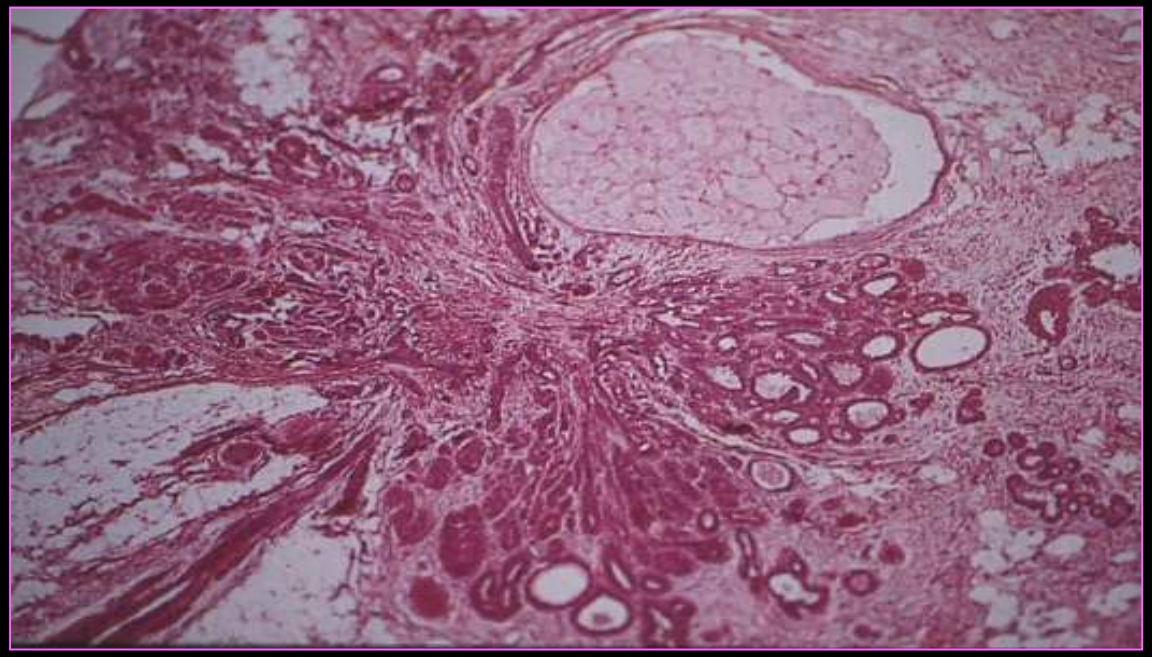

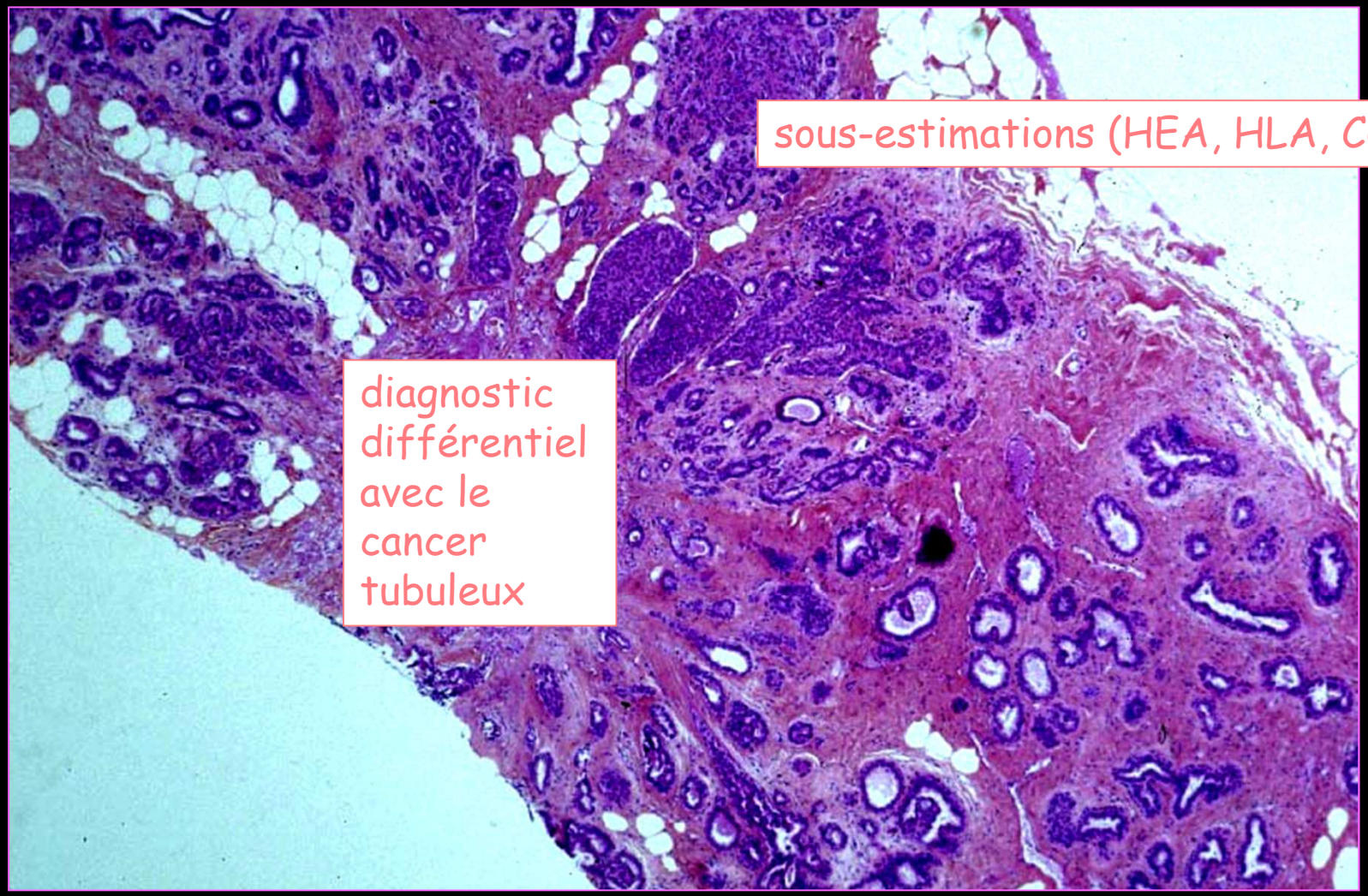
sous-estimations (HEA, HLA, CCIS, CCI)
diagnostic différentiel avec le cancer tubuleux

- *Andacoglu et al. Rationale of excisional biopsy after the diagnosis of benign radial scar on core biopsy. Am J Clin Oncol 2013*

  67 cas, calibre 9-11 G (60% des cas) et 14-18 G (40%)

- Upgradé en atypie dans 21%
- Upgradé en carcinome dans 6 % (2 cas en 14G, 2 cas 11G)

- *Conlon Am J Surg Pathol 2015 : is surgical excision necessary?*

  48 cas, 9-14 G, 1 seul upgradé en CCIS (2%)

- Détection de plus en plus fréquente en tomosynthèse: CAT?

Papillome

- axe fibrovasculaire
- double assise cellulaire, épithéliale bénigne et myoépithéliale

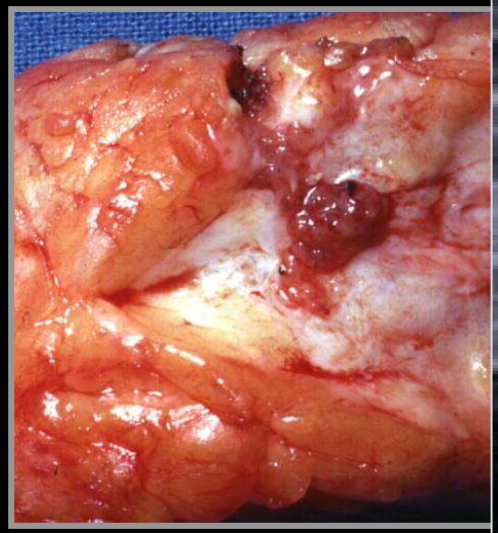

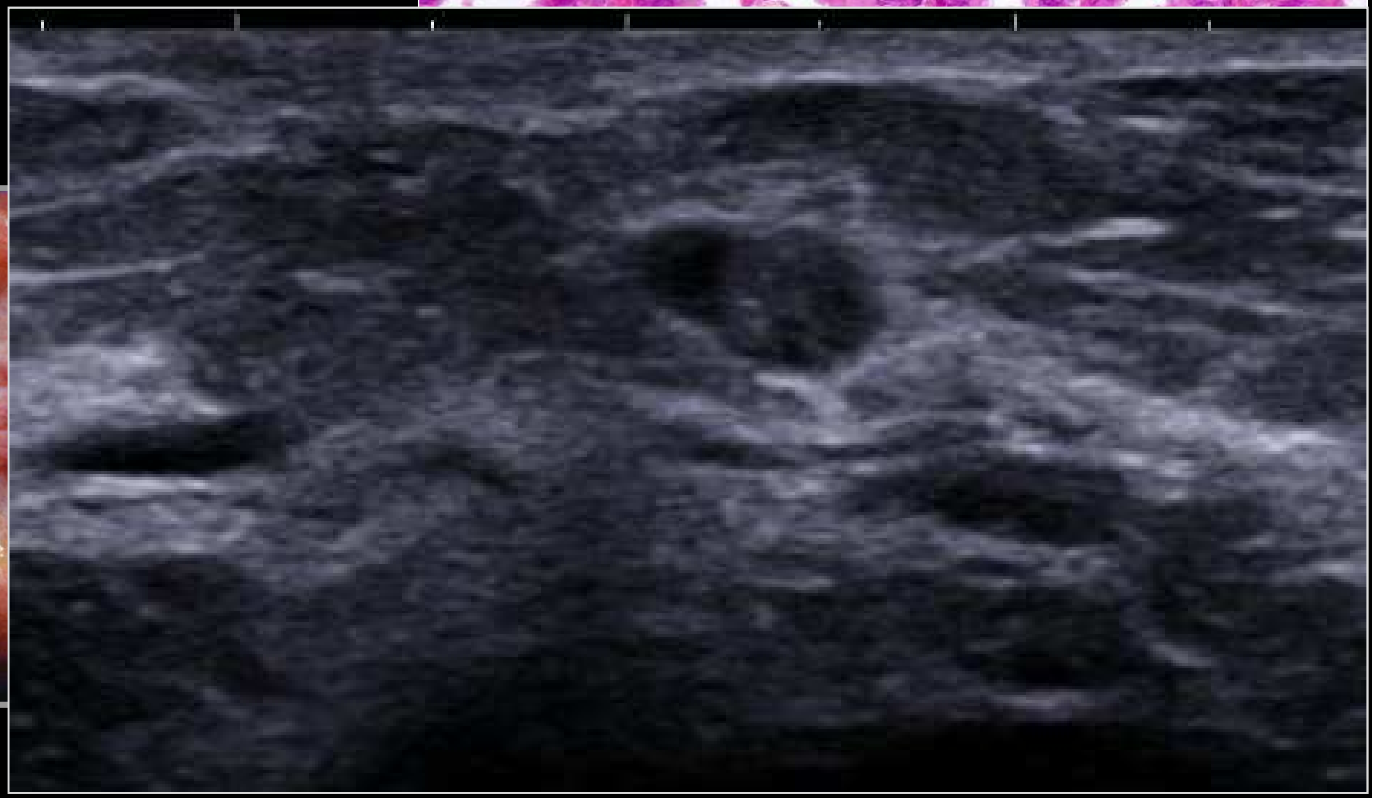

- Diagnostic différentiel: CCIS, carcinome papillaire encapsulé
- Sous-estimations de CCIS :

- *Wen 2013 :* Méta-analyse 2236 lésions, 8-14 G

- de 10 % à 16 % si papillome bénin
- 30-50 % si papillome avec atypie

- *Chang 2010 :* 60 cas calibre 11G

- 0 % si papillome bénin, 18% si atypie

- *Wyss 2014 :* biopsie 14G puis macrobiopsie d'exérèse 8-11G, 78 cas

- 3,8 % upgradés en CCIS

2. Lésions avec atypie

- Atypie canalaire
- Néoplasie lobulaire

- Sous-estimation pour
  - lésions microscopiques (microcalcifications)
  - lésions macroscopiques (masse, distorsion) +++

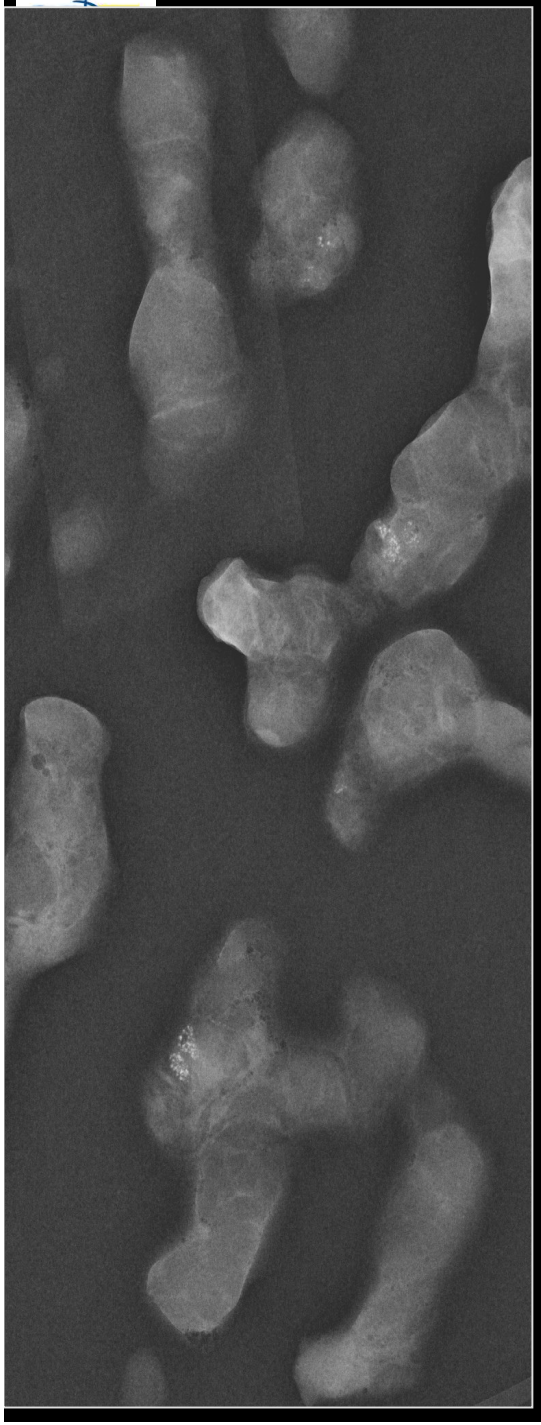

Métaplasie cylindrique atypique

Hyperplasie canalaire atypique

Hyperplasie lobulaire atypique

Carcinome lobulaire in situ

Lésions associées entre elles

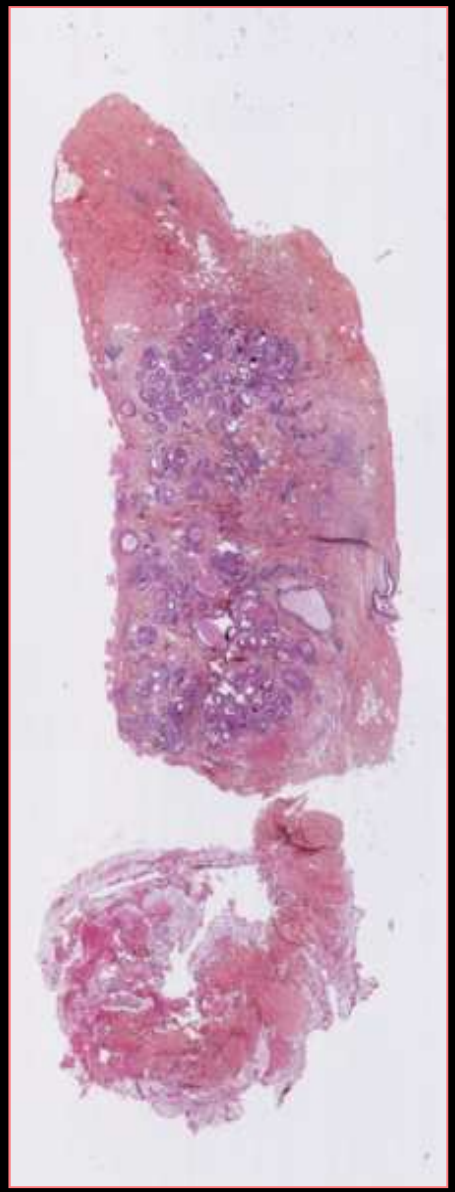

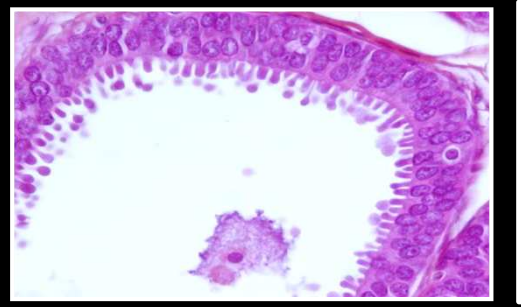

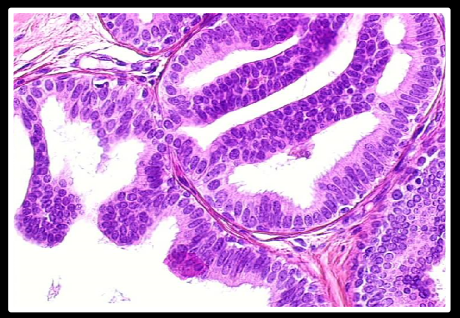

Diagn. différentiel : CCIS de haut grade

Diagn. différentiel : CCIS de bas grade

(taille > 2mm INCa 2015)

Problèmes d'échantillonnage sur biopsies / pièce opératoire

Présence de Métaplasie Cylindrique Atypique sur macrobiopsie et carcinome sur exérèse secondaire

Etudes	Macrobiopsies	Chirurgie secondaire	Sous estimation
Bonnett Mod Pathol 2003	MCA : 9	2 CCIS/CCI	22%
Guerra Wallace Am J Surg 2004	MCA : 31	4 CCIS/CCI	13%
David J Radiol 2006	MCA : 15	3 HCA	0%
Kundju Human Pathol 2007	MCA : 14	3 CCIS/CCI	21%
Senetta Mod Pathol 2009	MCA : 39	22 HCA/LIN/MCA	0%
de Mascarel, McGrogan Mod Pathol 2011	MCA : 24	0 CCIS/CCI	0%
Lavoué Breast Can Res Treat 2011	MCA : 60	6 CCIS, 2CCI 26 MCA/HCA/LIN	13%
Ceugnart J Radiol 2013	MCA : 52	3 CCIS	3,8%

- Sous-estimations des HEA variables dans la littérature:
  jusqu'à 65 % en 14 G
  13 % - 21 % en 9-10-11 G

→ exploration chirurgicale

Colombo et al 2014

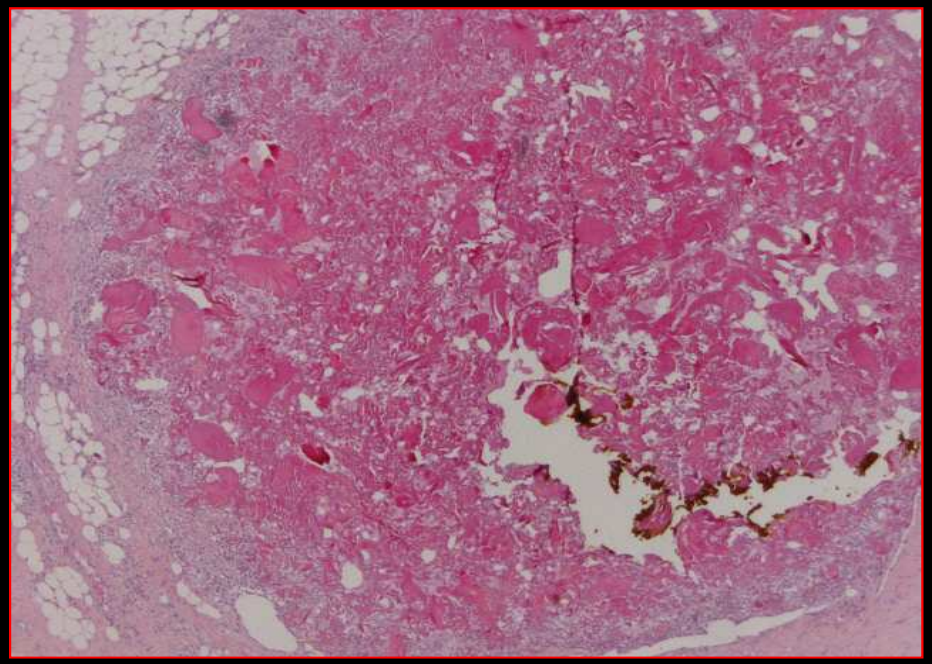

- Moindres avec un calibre d'aiguille élevé et sous stéréotaxie.

Londero et al. Borderline breast lesions: comparison of malignancy underestimation rates with 14-gauge core needle biopsy versus 11-gauge vacuum-assisted device Eur Radiol 2011

- 9 G sous IRM: 30-50%

Lourenco AJR 2015, Weinfurtner Clinical Breast Cancer 2015

- **Atypies et sous-estimation macro/IRM P Taourel, C Verheyden**

- Etude rétrospective multicentrique SIFEM
- 66 HCA opérées
- Sous-estimation : 25.8 %
- Association « absence de masse » et « aiguille 7 ou 8 G » :
  sous - estimation nulle (0/15)

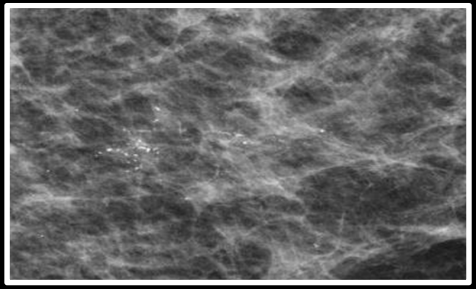

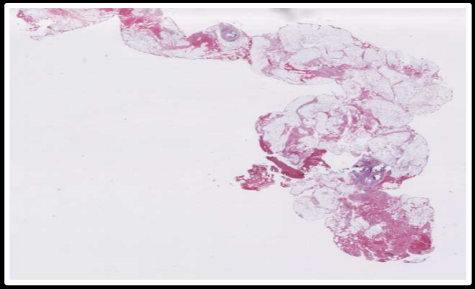

Hyperplasie lobulaire atypique

Carcinome lobulaire in situ

Critères quantitatifs et qualitatifs

En général découverte fortuite à côté d'autres lésions (adénose,…)

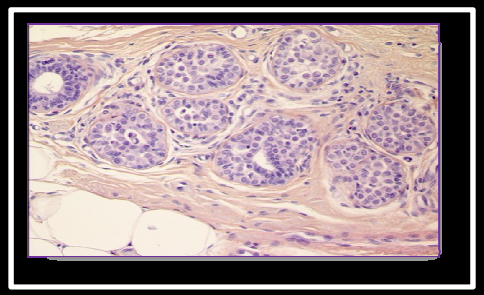

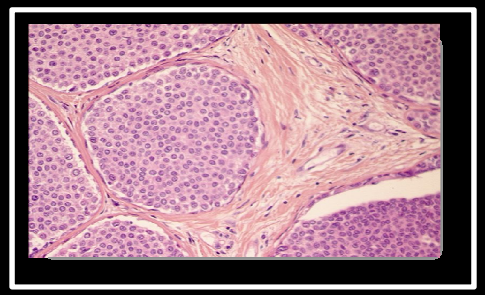

Critères quantitatifs et qualitatifs

1,2 % 5 % micro/macro *(Shah-Khan 2012)*

3,1 % 8,1 % en 9G *(Zhao 2013)*

Carcinome Lobulaire In Situ de type avec nécrose ou pléomorphe – LIN3

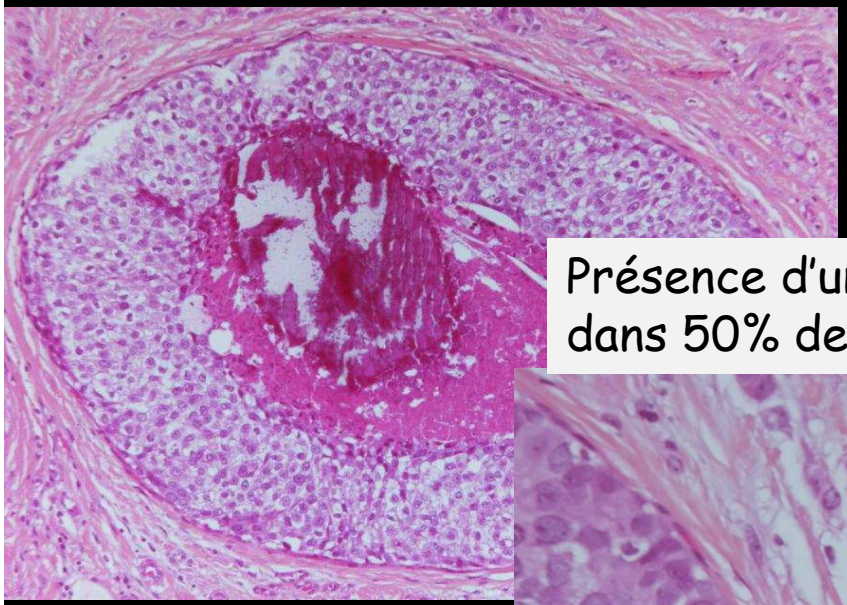

Présence d'un contingent de CLI associé dans 50% des cas *(Sneige 2002, Meroni 2014))*

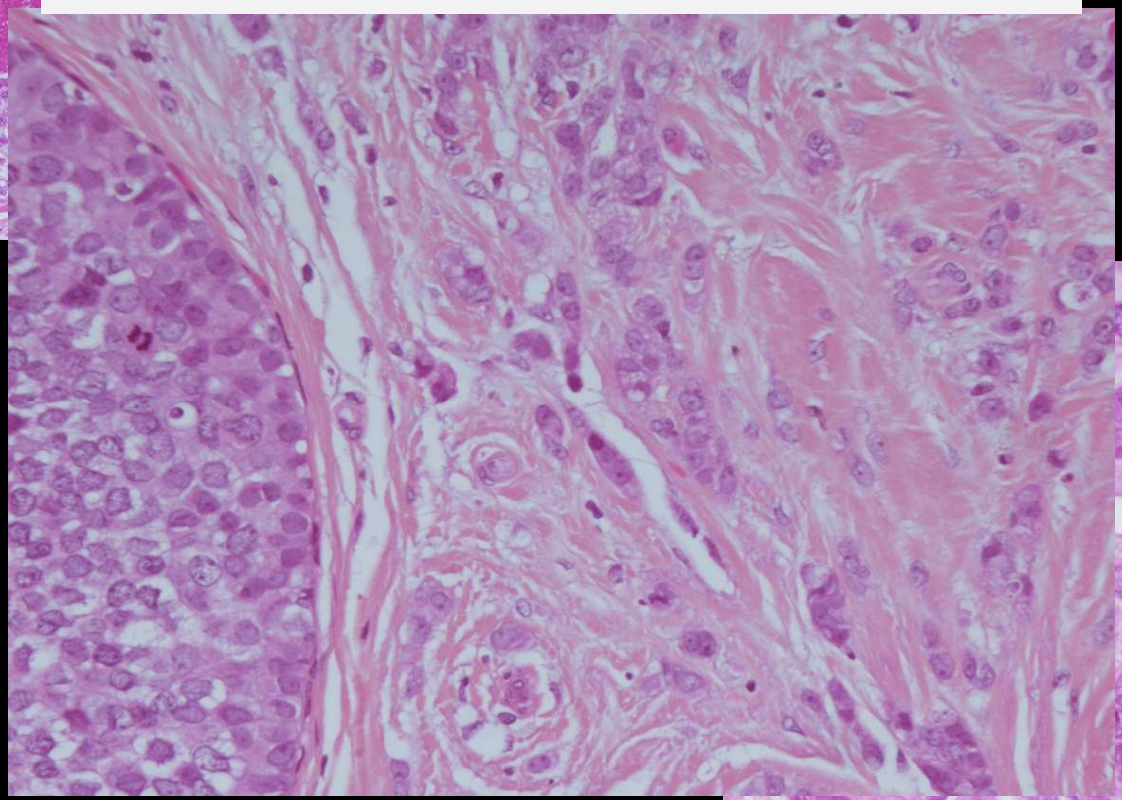

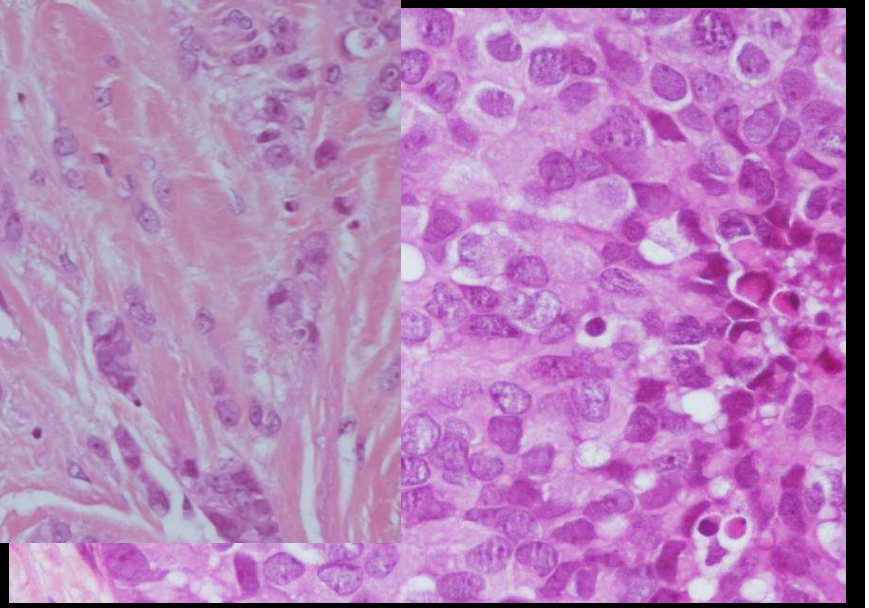

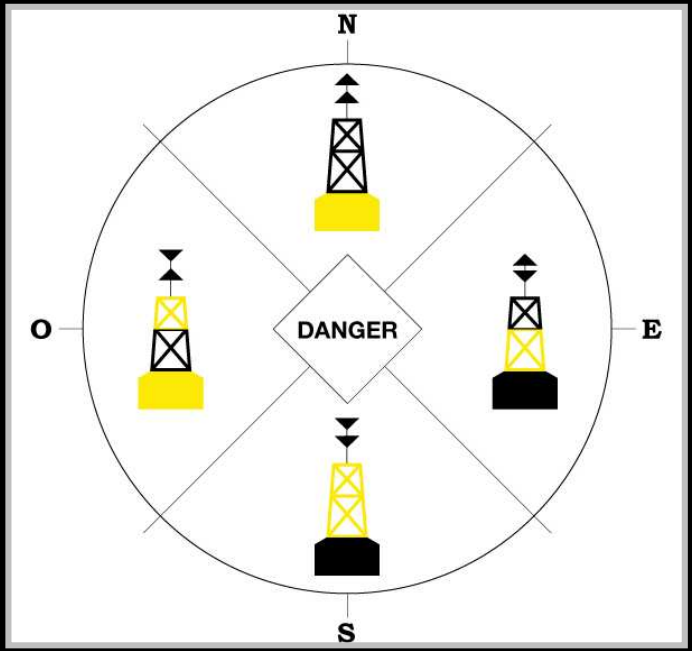

- **2. Le danger de conditions de prélèvements et gestion non optimales**

Imagerie

- Choix de la technique de biopsies en fonction du type d'image et du résultat histologique attendu

- Distorsion architecturale, masse complexe: macrobiopsie (grade C)

  Lésions bénignes. Recommandations du CNGOF. J Gynecol Obstet Biol Reprod Nov 2015

- Microcalcifications isolées à la mammographie:

  macrobiopsie stéréotaxique assistée par le vide recommandée

  Prise en charge du carcinome canalaire in situ/Questions d'actualité, Recommandations et référentiels, INCa, Septembre 2015

Imagerie

- Iconographie: lésion à prélever/aiguille en place/radio des échantillons/clip et clichés post-clip

- Calcifications: > 50 % d'un petit amas *(EUSOBI)* = représentativité

- Compte-rendu transmis au pathologiste: mode de guidage, calibre aiguille, nombre de prélèvements, fiabilité, difficultés
  + radiographie des échantillons

Guide des bons usages en sénologie interventionnelle
Recommandations de la Société d'imagerie de la femme (SIFEM)
Plantade R et al. Imagerie de la Femme 2013

Pathologie

- Lésions hétérogènes et coexistence avec lésions atypiques ou malignes

- Macrobiopsies de microcalcifications
  - plusieurs cassettes en fonction de la présence ou non de micros
  - recoupes si pas de calcifications trouvées ou si doute diagnostique

- Coupes en réserve pour étude immunohistochimique potentielle
  - typage des lésions papillaires
  - diagnostic différentiel hyperplasie épithéliale simple et atypique

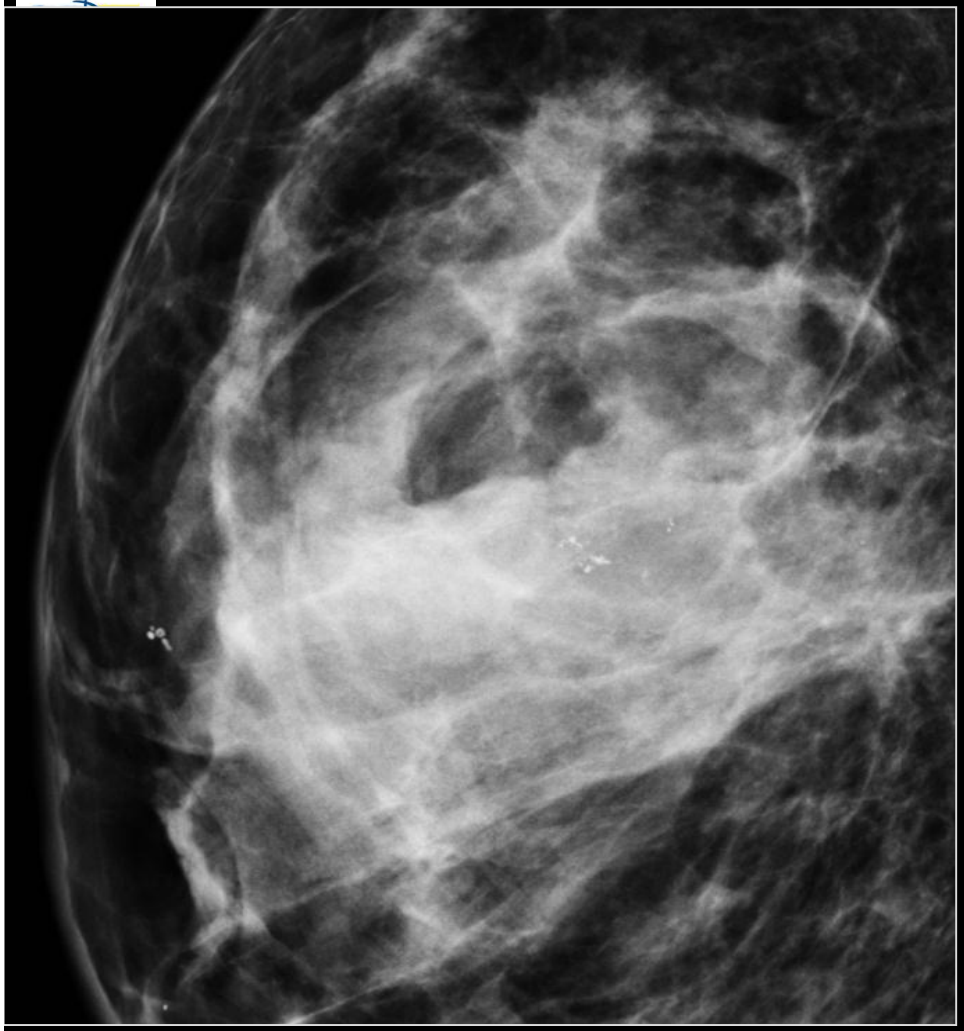

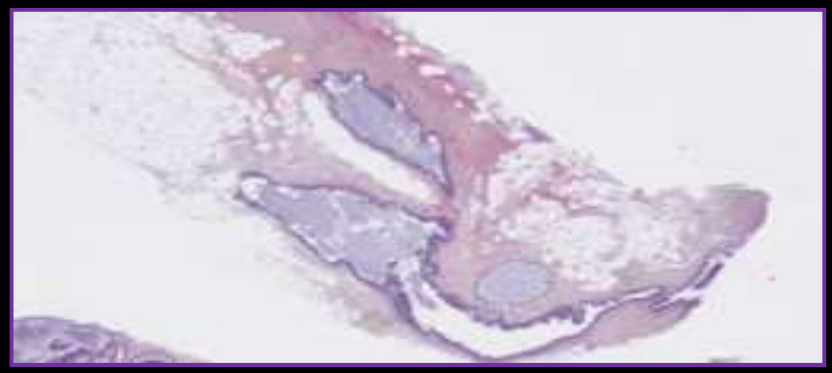

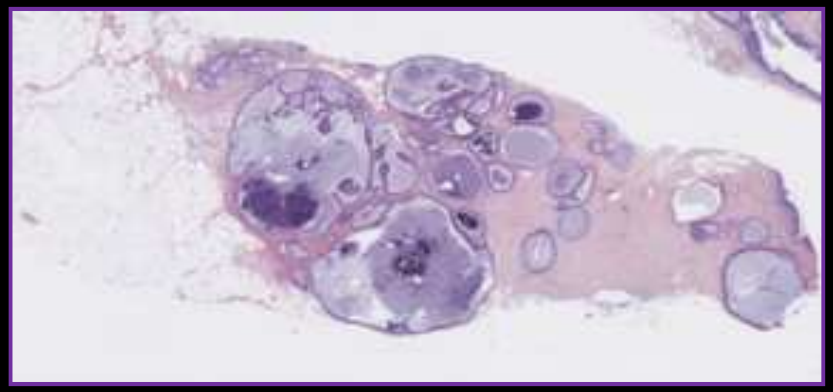

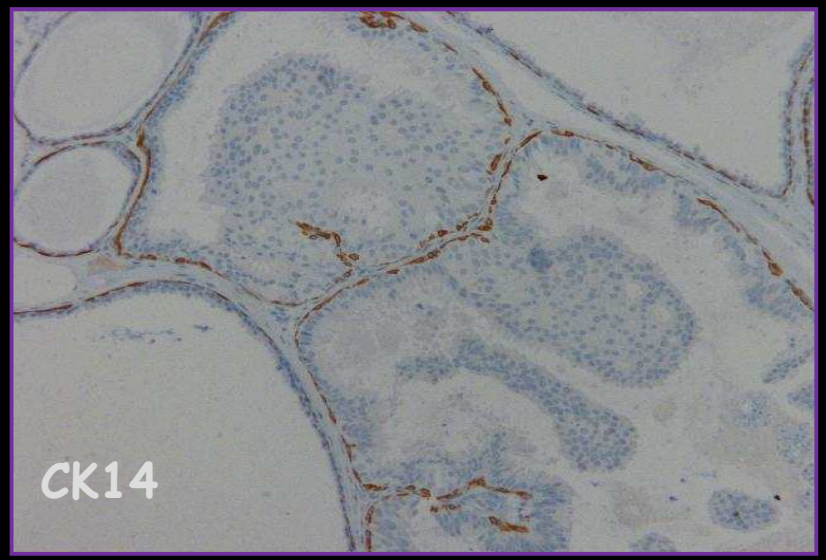

Hyperplasie canalaire atypique
CK 14 -

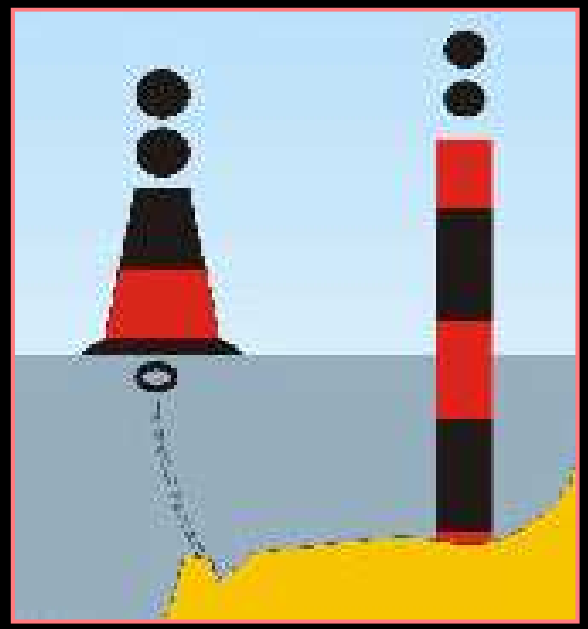

- **3. Le danger d'une mauvaise communication et d'une fausse-réassurance**

- Le couple radiologue-pathologiste interprète les informations mutuelles transmises

- Concordance radio-histologique par chaque acteur : la lésion la plus péjorative explique-t-elle le signal en imagerie? (lésions souvent associées)

- A la réception du résultat, le radiologue doit
  - reprendre l'ensemble du dossier
  - savoir si besoin discuter avec le pathologiste afin de valider la conduite à tenir la plus adaptée

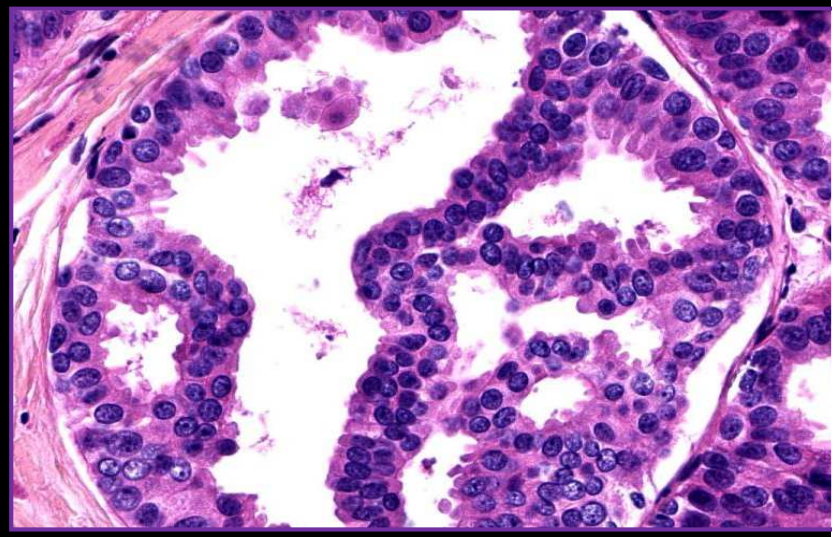

EXAMEN HISTOLOGIQUE APRES COLORATION A L HES

*** Lésions Bénignes**

- adénose sclérosante

*** Atypies Epithéliales**

- métaplasie cylindrique atypique DIN1a
- hyperplasie canalaire atypique DIN1b

*** Commentaire**

Les foyers de HCA et MCA sont situés sur le bloc 1 (ref)

CORRELATIONS RADIO/HISTO

* Radio du prélèvement transmise : oui

* Microcalcifications : dans atypies

* Lésion(s) histologique(s) compatible(s) avec image(s) radiologique(s) : oui

Compte-rendu écrit du radiologue:

- Lésion à risque
- CAT: exérèse chirurgicale

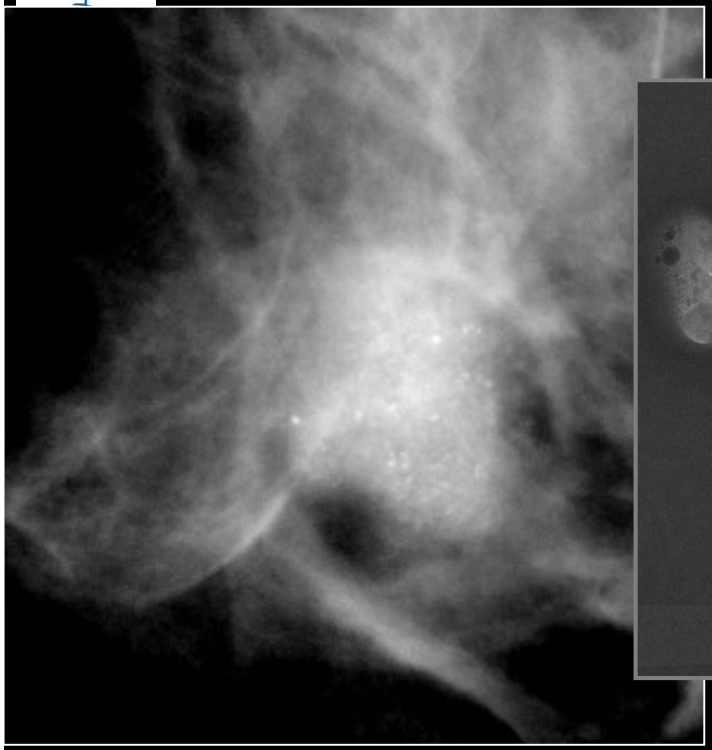

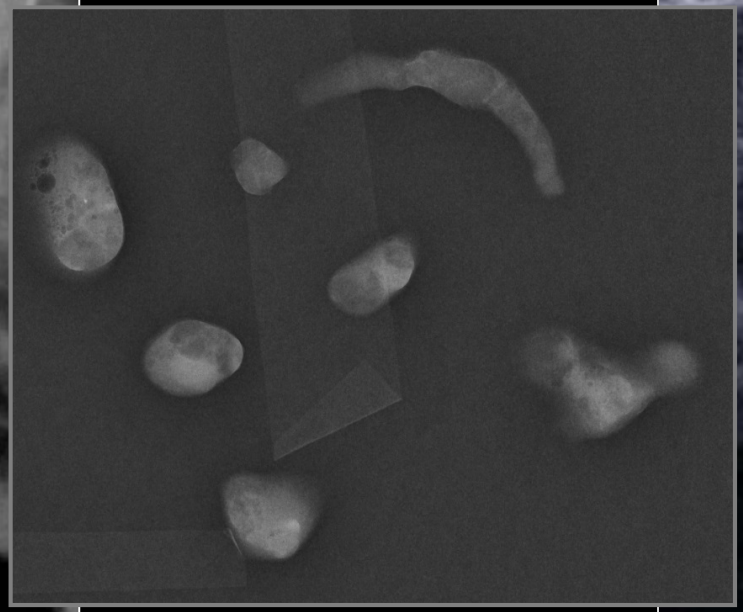

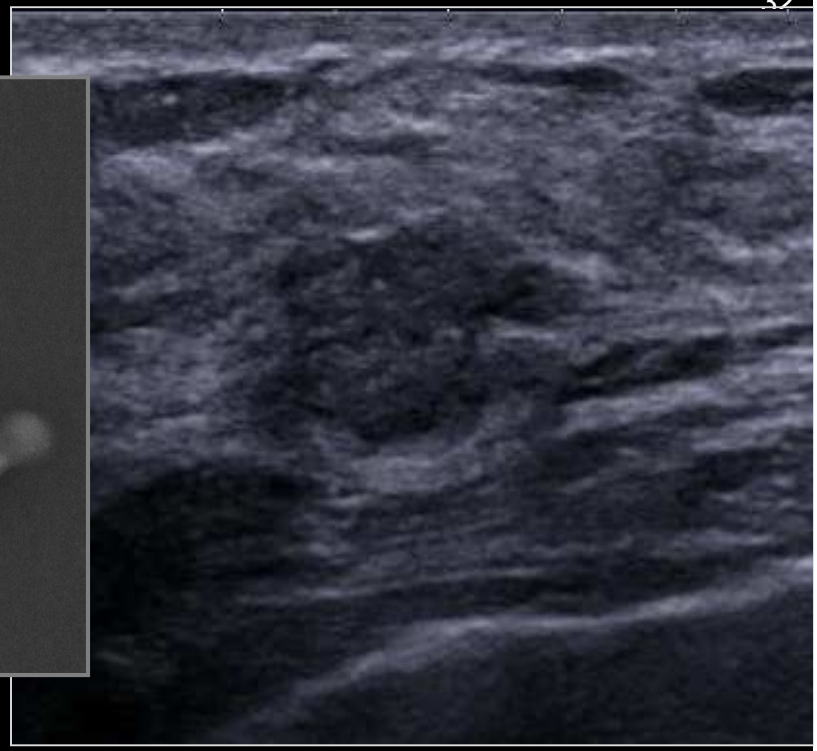

Prélèvements 11 G (difficultés techniques, peu de calcifications)
Image décrite comme microcalcifications, difficultés techniques non signalées.
Anapath: HEA, bonne concordance.

Radiologue → RCP: masse = discordant/nouveaux prélèvements. 14 G
Carcinome canalaire invasif de type papillaire. Tumorectomie-ganglion sentinelle.

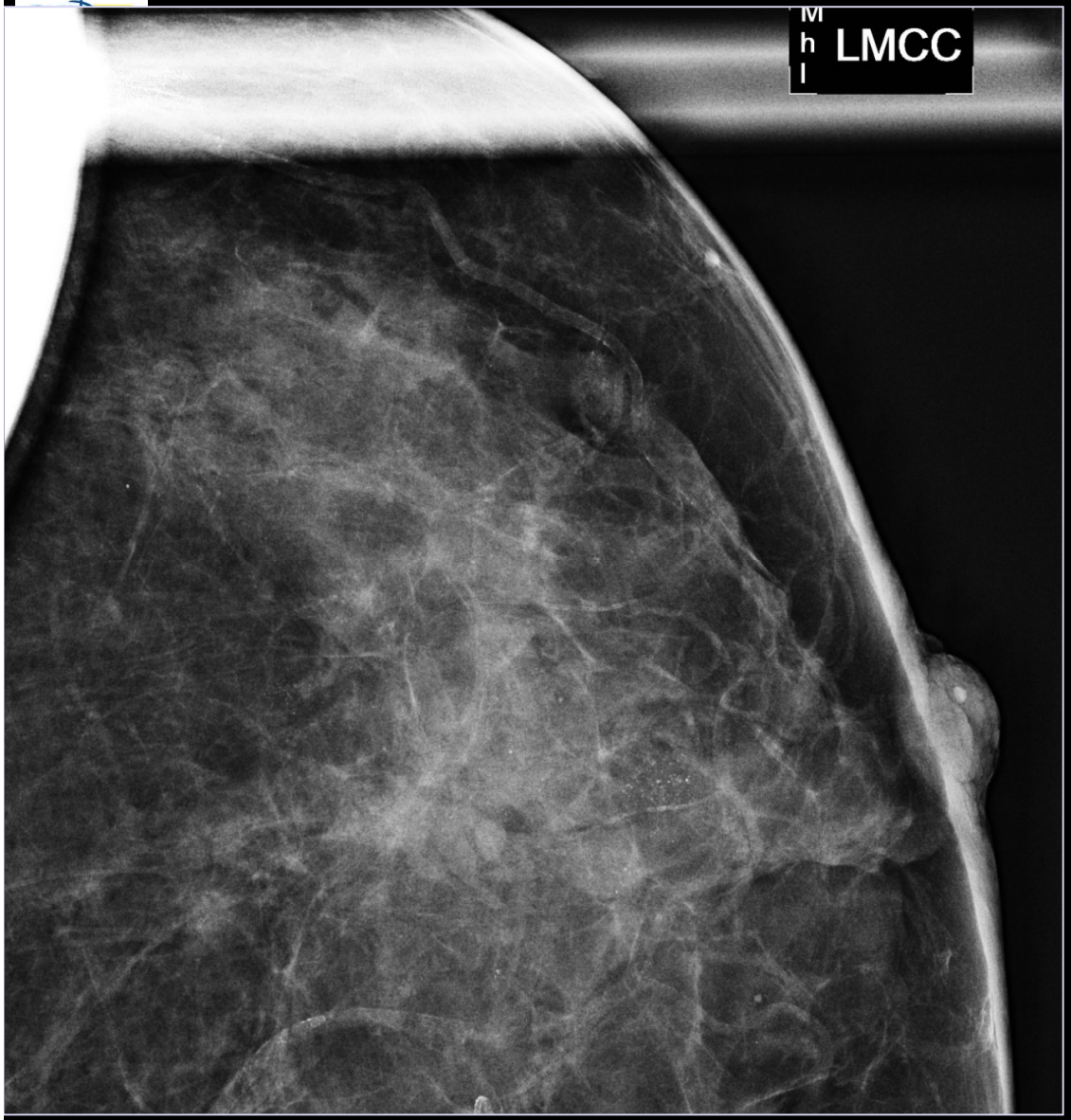

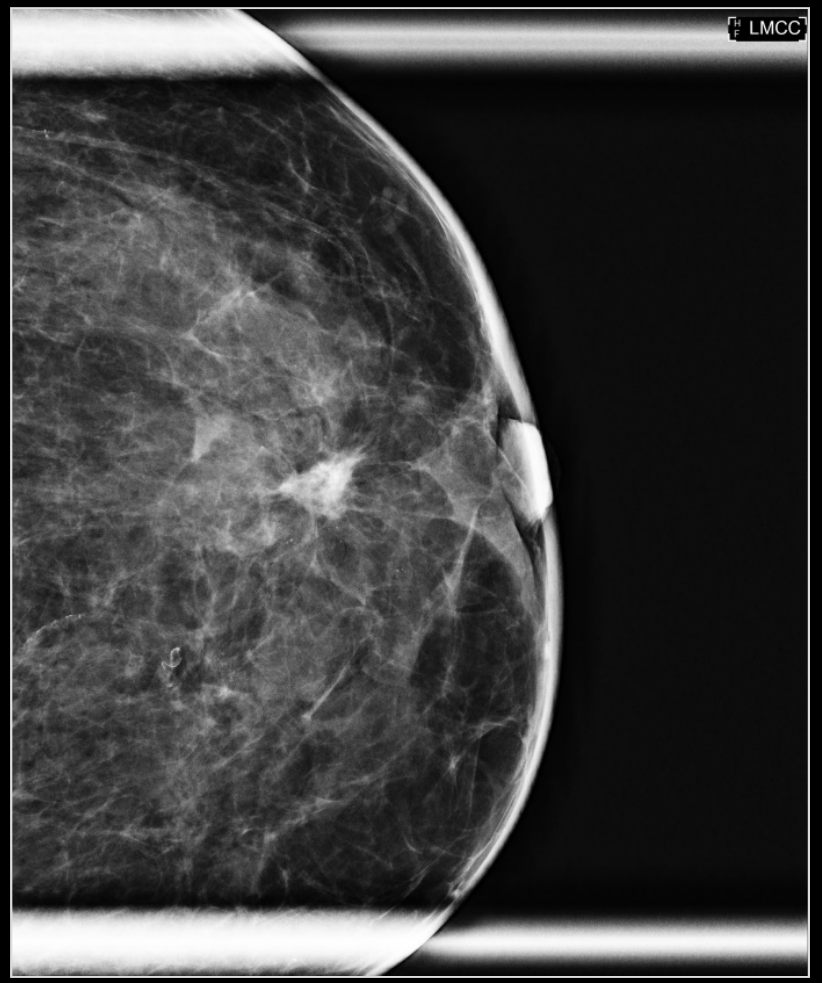

Macrobiopies des micros amorphes:
HCA.
Pas de concordance, pas de CAT.

Contrôle à 1 an…CCI.

Murray et al Cancer 2013

- 80 néoplasies lobulaires opérées (HLA et CLIS)

- 72 cas concordants : up-grade (cancer bas grade) dans 2 cas (3%)
- 8 cas discordants : up-grade dans 3 cas (38%)

  pas de calcifications ou peu nombreuses

  masse en imagerie (pas de radiographie des échantillons)

messages

- Sous-estimations difficiles à évaluer notamment pour les néoplasies lobulaires.
- Indications (trop) larges de chirurgie
- Importance d'une concordance radio-histologique (spécialisation ++)
- Discussion en RCP si nécessaire
- Discussion radiologue-pathologiste-chirurgien: bénéfice/risque

Le Belem
Bordeaux
Course du
Figaro
juin 2015