Lésions à Risque: la RCP a- t- elle sa place ?

Anne Tardivon, Radiologie, Institut Curie, Site Paris
Christelle Faure, Chirurgie, Centre Léon- Bérard, Lyon

On n'a pas
de pathologiste
à notre RCP
d' aujourd'hui ?

On se détend,
on est au congrès
annuel de la SFSPM!
Il y en a sûrement
dans la salle !

OUI, la RCP a sa place

CAT NON CONSENSUELLE : opérer ou non ?

Nécessité de la prise en compte multidisciplinaire:

- **Contexte clinique**
- **Imagerie**
  - CR non standardisé des gestes interventionnels
  - Identification des FDR de sous- estimation +++
- **Pathologie**
  - Validation du diagnostic si besoin
    - Variabilité inter- observateurs la + importante
- **Risque chirurgical:**

  - Complications post-opératoires / morbidités de la patiente

  - Retentissement esthétique ATCD chir/vol. mammaire/ taille lésion

- Difficultés si lésions multiples surtout si différents quadrants

- **Si d'abstention chir => définir le type de suivi**

Cicatrice Radiaire
et lésion sclérosante complexe

Environ 7% des biopsies

Cicatrices radiaires: Taux de sous-estimation

Am. J Surg. Pathol.
Volume 39, Juin 2015

Radial Scar at Image-guided Needle Biopsy
Is Excision Necessary?

Niamh Conlon, MB, FRCPath, Clare D'Arcy, MB, FRCPath,* Jennifer B. Kaplan, MD,† Zenica L. Bowser, MS,* Anibal Cordero, BS,* Edi Brogi, MD, PhD,* and Adriana D. Corben, MD**

TABLE 3. Meta-analysis of Malignant Upgrade Rate of NCB-confirmed RS at Surgical Excision

	Needle Gauge (G)	No. Cores (Mean)	Total Cases (N)	Upgrade Rate of RS Without Atypia on CNB (n [%])	Carcinoma Type in Upgraded Cases	Upgrade Rate of CNB RS With Atypia	Carcinoma Type in Upgraded Cases	Overall Upgrade Rate of RS on CNB (n [%])
Jackman et al[6]	14	10	5	2/5 (40)	1 DCIS, 1 IDC	NA	NA	2/5 (40)
Kirwan et al[28]	14	9.5	34	0/34 (0)	NIL	NA	NA	0/34 (0)
Philpotts et al[23]	14, 11	9	8	0/7 (0)	NIL	0/1 (0)	NIL	0/8 (0)
Brenner et al[29]	14, 12, 11	NS	103	5/74 (7)	3 DCIS, 2 IDC	8/29 (28)	5 DCIS, 3 IDC	13/103 (13)
Brodie et al[30]	14	4	16	2/16 (13)	2 DCIS	NA	NA	2/16 (13)
Cawson et al[31]	14	6	54	0/27 (0)	NIL	3/27 (11)	3 DCIS	3/54 (6)
Lee et al[32]	NS	NS	32	1/23 (4)	1 DCIS	4/9 (44)	3 DCIS, 1 IDC	5/32 (16)
Dillon et al[33]	16, 14, 11	NS	63	2/41 (5)	2 DCIS	7/22 (32)	6 DCIS, 1 IDC	9/63 (14)
Lopez-Medina et al[34]	14	6.4	43	6/38 (16)	1 DCIS, 3 TC, 2 IDC	2/5 (40)	1 DCIS, 1 TC	8/43 (19)
Lieske et al[35]	14	5	43	4/43 (9)	NS	NA	NA	4/43 (9)
Hayes et al[36]	NS	NS	57	4/42 (10)	4 DCIS	3/15 (20)	3 DCIS	7/57 (12)
El-Sayed et al[37]	NS	NS	153	12/132 (9)	6 DCIS, 6 IC	5/21 (24)	1 DCIS, 4 IC	17/153 (11)
Resetkova et al[7]	11, 9	10	19	0/10 (0)	NIL	0/9 (0)	NIL	0/19 (0)
Rajan et al[38]	14	6	25	1/22 (5)	1 DCIS	0/3 (0)	NIL	1/25 (4)
Linda et al[24]	14, 11	7	65	5/62 (8)	3 DCIS, 1 IDC, 1 ILC	0/3 (0)	NIL	5/65 (8)
Rakha et al[39]	NS	NS	329	25/278 (9)	14 DCIS, 5 TC, 2 ILC, 4 IC	20/51 (39)	12 DCIS, 8 IC	45/329 (13.7)
Rakha et al[40]	NS	NS	42	1/39 (3)	1 IDC	0/3 (0)	NIL	1/42 (24)
Bianchi et al[41]*	14	4	49	4/49 (8)	3 DCIS, 1 ILC	NA	NA	4/49 (8)
Andacoglu et al[25]	11, 9	7.6	67	4/67 (6)	4 DCIS	NA	NA	4/67 (6)
This study	11, 9	8	48	1/48 (2)	1 DCIS	NA	NA	1/48 (2)
Total		7	1255	79/1057 (7.5)	46 DCIS, 7 IDC, 8 TC, 4 ILC, 10 IC, 4 N/S	52/198 (26)	34 DCIS, 5 IDC, 1 TC, 12 IC	131/1255 (10.4)

- Taux de sous-estimation : **7,5 % si pas d'atypie, 26% si atypies**
- SOUS estimations : **CIS+++ ou CI de bas grade le plus svt tubuleux**
- Série du Mémorial Sloan Kettering Cancer Center(Conlon etal. 2015):

avec relecture radiologique et exclusion des carcinomes synchrones : 2% (1/53)

Cicatrices radiaires : Facteurs de sous-estimation

- **L'âge > 50 ans**

Andacoglu 2013:
5,9%carcinomes > 55ans / 67CR

- **La taille> 1 cm**

Mayo clinic, Nassar et al.2015
tous cas upgradés>10mm/100CR

- **Masse= ACR5**

-Représentativité Macrobiopsies 8-11 g vs 14g :

- 9% en microB (14G),
- sous-estimation 0- 4% en macroB(8-11g)

Conlon N et al. Am J Surg Pathol 2015; 39 (6): 779- 85
Matrai C et al. Arch Pathol Lab Med 2015; 139 (9): 1137- 42
Brenner RJ, et al. AJR 2002; 179: 1179-84
Mengmeng LV et al. PLOS one, July 14, 2014

RCP- Cas n° 1

- Patiente de 53 ans, ménopausée
- Pas d'ATCD personnel ou familial
- Dépistage imagerie
  - Mammographie: Distorsion architecturale du sein Dt
  - Echo normale
  - IRM : Prise de contraste
- MacroB sous aspiration (13G) sous écho + clip
- Histologie

Lésions d'adénose sclérosante pouvant correspondre à une cicatrice radiaire, sans que l'on puisse l'affirmer en raison du caractère très fragmenté des prélèvements

Révision Dossier Imagerie

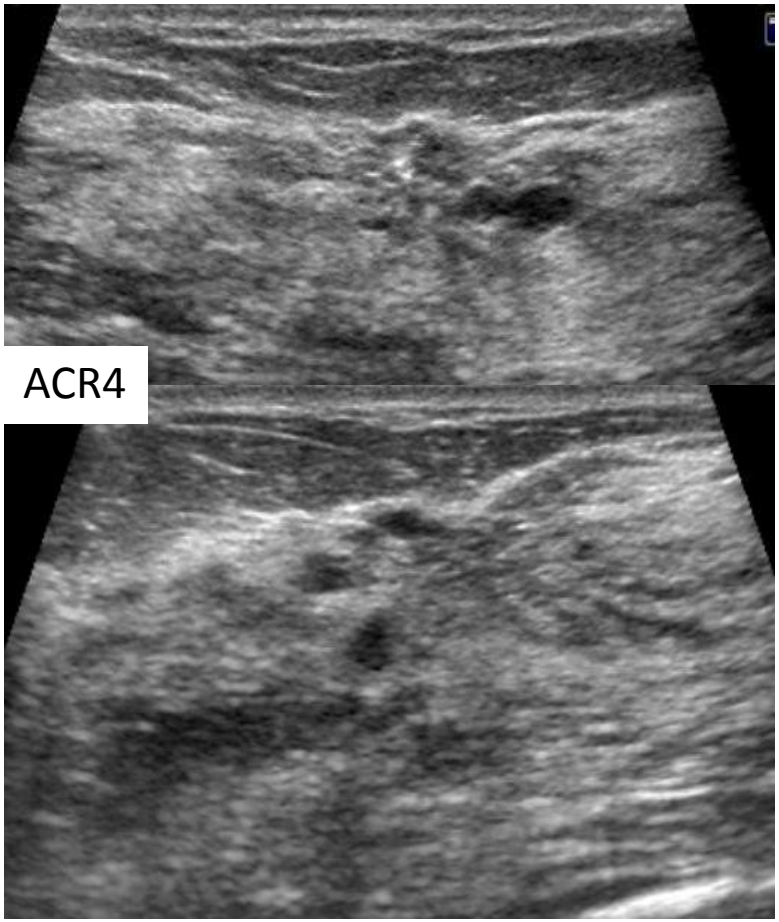

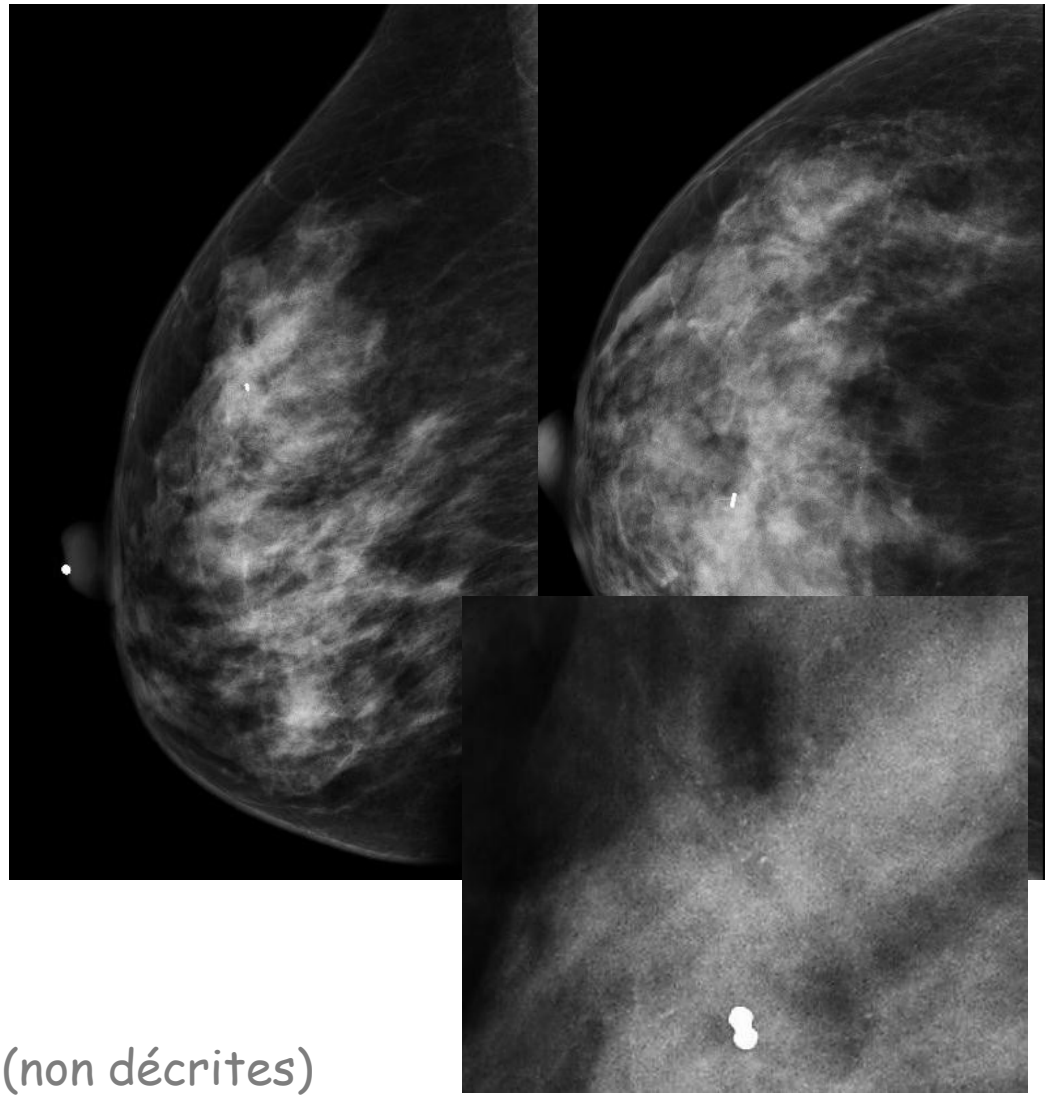

Ciblage correct
Calcifications périphériques à la DA(non décrites)
Mx post biopsies => Lésion résiduelle

Révision Dossier Imagerie

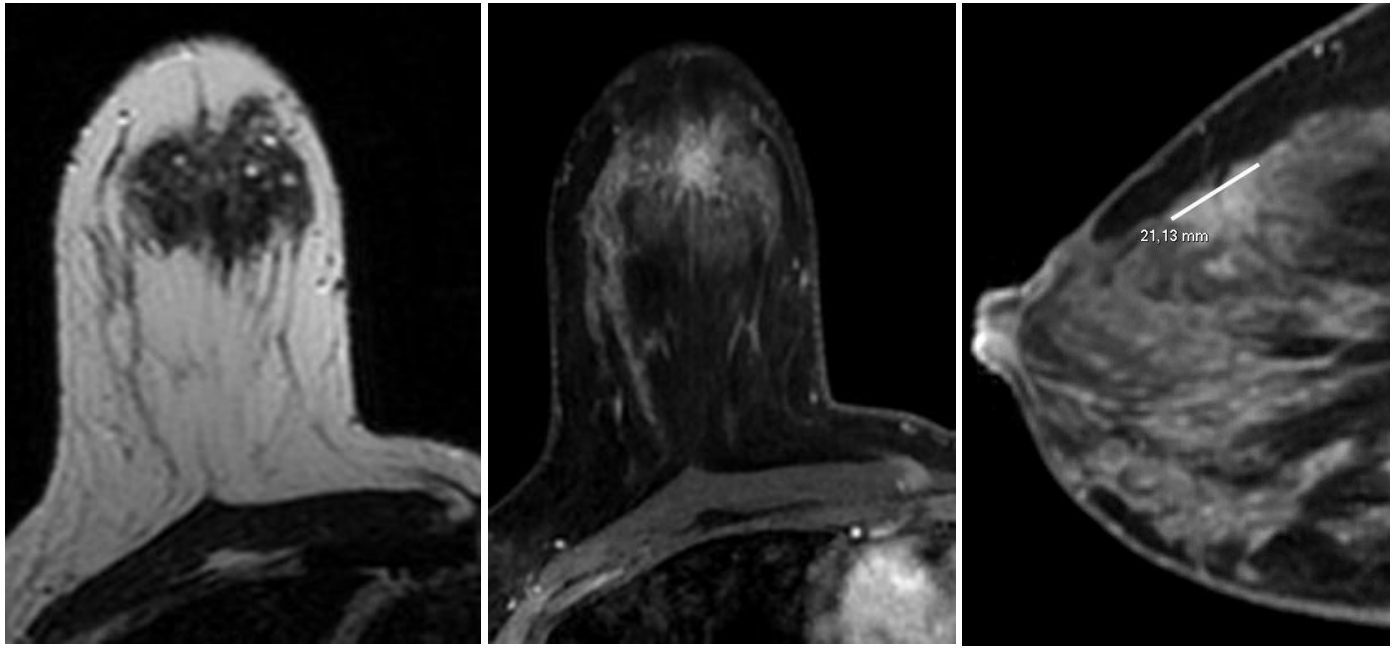

Rehaussement IRM
⇒ taille de la PDC de 21 mm

Ré- évaluation de la taille écho (10 mm ds le CR)
=> 33 mm de plus grand axe

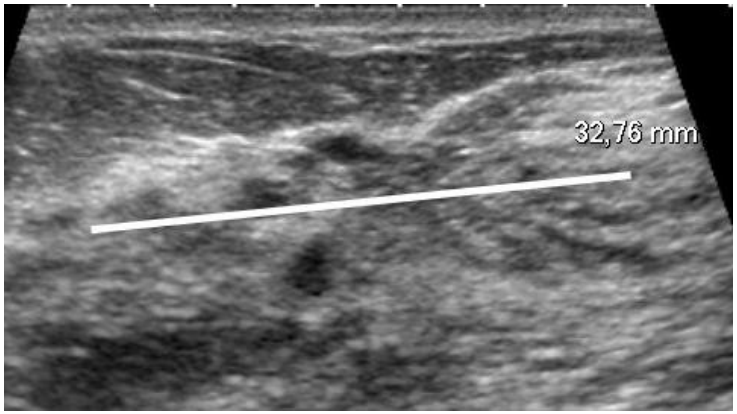

Décision RCP

- <u>Reprise Chirurgicale</u>
  - AGE > 50 ans
  - Taille de CR 21- 33 mm
  - Ca+ punctiformes irrégulières satellites
  - Lésion résiduelle post- prélèvements
  - *Prélèvements très fragmentés*

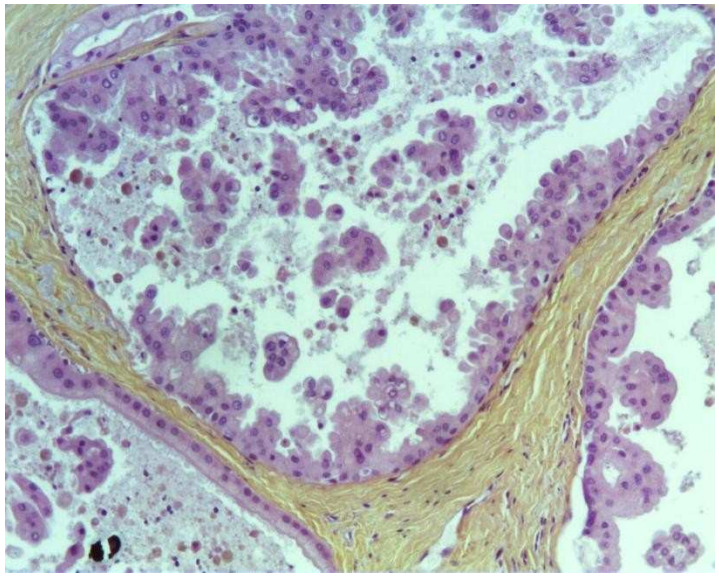

Lésions de CCIS de variante apocrine, de grade intermédiaire, avec nécrose focale et quelques calcifications.
Taille lésionnelle : 6 mm.
Présence d'une cicatrice radiaire.
Présence de la cicatrice de macrobiopsie

Cicatrice Radiaire
Abstention Chirurgicale

- PAS DE CONSENSUS = RCP +++
- L'exérèse chirurgicale reste la règle

<u>Critères possibles pour abstention</u>

- Âge < 50 ans
- Taille RX < 10 mm
- Validation histologie: représentativité des MACRObiopsies
- Option : IRM négative

➢ Option après microB: MACRObiopsies d'exérèse
(≥ 6 biopsies, calibre de 10G minimum)

Risque de cancer du sein après cicatrice radiaire

Radial Scars and Subsequent Breast Cancer Risk: A Meta-Analysis

Mengmeng Lv[1,2], Xingya Zhu[2,3], Shanliang Zhong[4], Weixian Chen[1], Qing Hu[1], Tengfei Ma[4], Jun Zhang[1], Xiaohui Zhang[4], Jinhai Tang[1*], Jianhua Zhao[4*]

Table 1. Characteristics of studies about radial scars and breast cancer included in the meta-analysis.

Author	Year	Population	Design	Mean follow up time (Year)	Cases		Controls	
					Radial Scars	No radial scars	Radial scars	No radial scars
Aroner [6]	2013	NHS	Nested case-control	9.7	55	405	112	1680
Kabat [29]	2010	Ca, USA, UK	Nested case-control	15.4	13	602	21	603
Berg [28]	2008	Mayo Clinic	Retrospective cohort	15	52	669	387	8154
Sanders [27]	2006	NBC	Retrospective cohort	20.4	73	532	807	8144
Shaaban [26]	2002	British	Case-control	5.6	1	119	19	363

Notes: NHS: Nurses' Health Studies; NBC: Nashville Breast Cohort; Ca: Canada; Cases: patients with subsequent breast cancer; Controls: patients without subsequent breast cancer.
doi:10.1371/journal.pone.0102503.t001

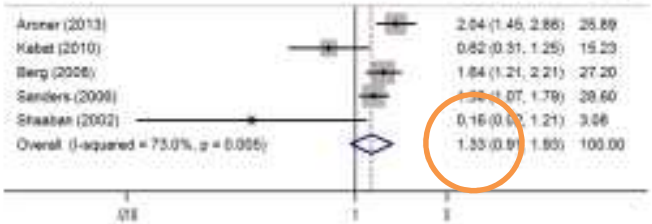

Figure 2. Forest plots for the association between radial scars and breast cancer risk.
doi:10.1371/journal.pone.0102503.g002

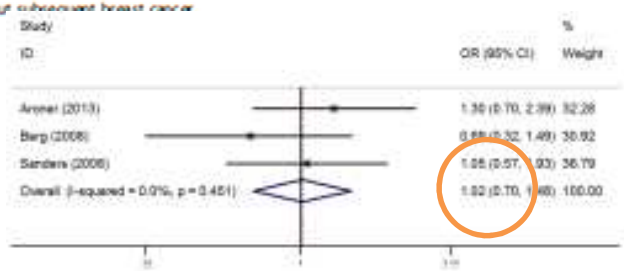

Figure 4. Forest plots for the association between radial scars and breast cancer risk among women with AH.
doi:10.1371/journal.pone.0102503.g004

- 5 Etudes publiées de 2002 à2013 : 2521 cancers du sein/20290 contrôles
- **OR=1,33 [0,91-1,93] p=0,138**
- **Quand associée à l'HCA, c'est l'HCA qui prime**

- **Recommandations HAS: mammo à partir de 50 ans dans le cadre du dépistage organisé**
- **Si <50 ans et pas de FDR suivi clinique jusqu'à 50 ans**
- **SI ABSTENTION = Mammo annuelle pendant 10 ans puis biannuelle**

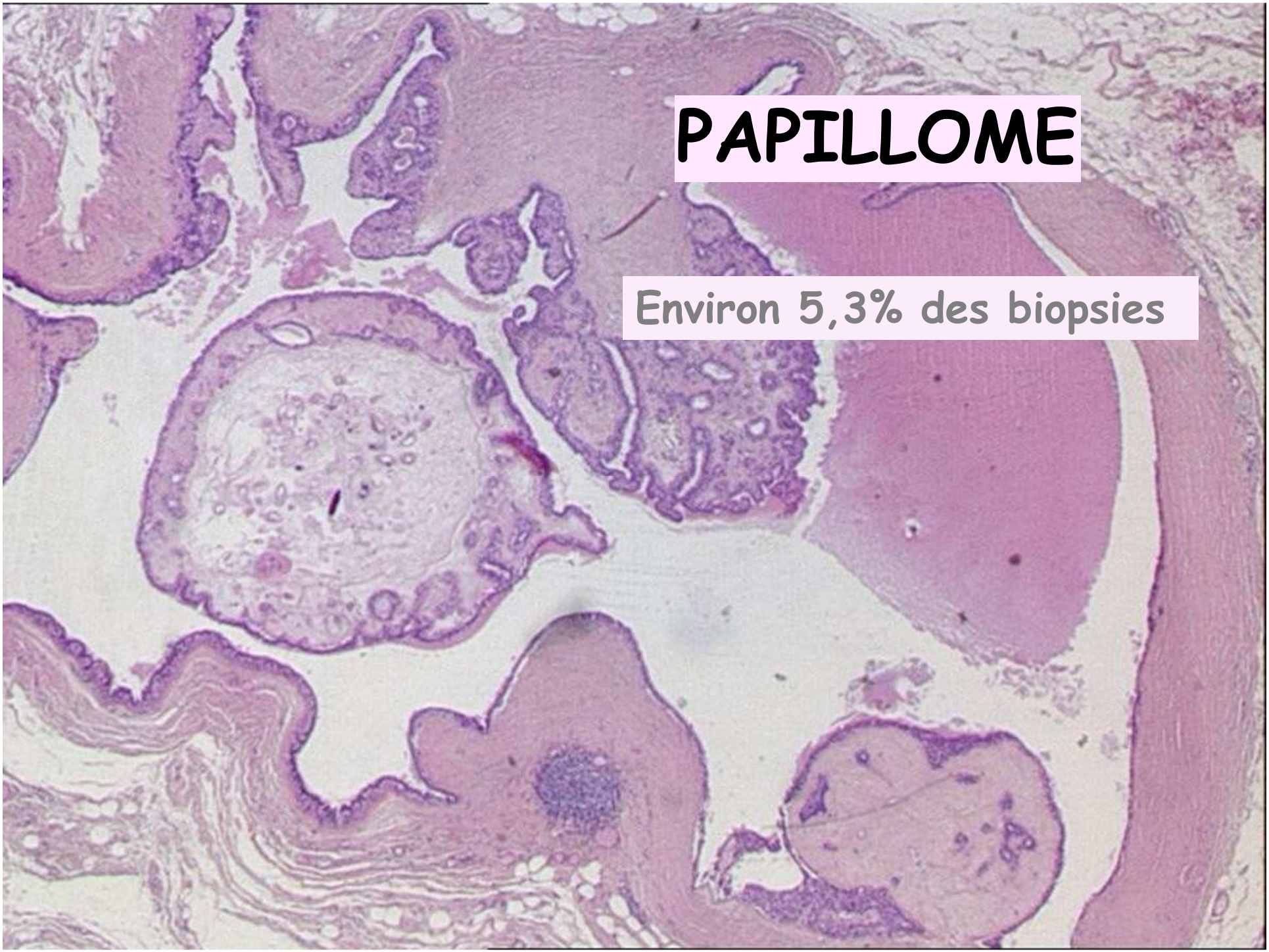
PAPILLOME
Environ 5,3% des biopsies

Faut-il opérer toutes les patientes? Conclusion dans la littérature…

Pathol. Oncol. Res. (2015) 21:535–546
DOI 10.1007/s12253-014-9882-7

RESEARCH

Non-Malignant Breast Papillary Lesions - B3 Diagnosed on Ultrasound - Guided 14-Gauge Needle Core Biopsy: Analysis of 114 Cases from a Single Institution and Review of the Literature

Simonetta Bianchi · Benedetta Benelli ·
Valeria Sabadino · Vania Vezzosi · Benjamino Brancato ·
Jacopo Nori · Domenico Palli

31 articles concluent à nécessité de la chirurgie : 57,4%
15 articles concluent à pas de chirurgie exhaustive: 27,8%
8 articles sans conclusion significative: 14,8%

Facteurs de sous-estimations des lésions papillaires

Pathol.Oncol.Res - 2015
Volume 21, 535-546

Non-Malignant Breast Papillary Lesions - B3 Diagnosed on Ultrasound - Guided 14-Gauge Needle Core Biopsy: Analysis of 114 Cases from a Single Institution and Review of the Literature

Simonetta Bianchi · Benedetta Bendinelli · Valeria Saladino · Vania Vezzosi · Beniamino Brancato · Jacopo Nori · Domenico Palli

- Avec atypies:

42 articles de 1999 à 2014

34% de sous-estimation : 274 / 805 cas

- Sans atypies:

54 articles de 1999 à 2014

7,6 % de sous-estimation (0 à 29%): 231/3032 cas

Facteurs de sous-estimations des lésions papillaires :

- Pas de lien avec ATCD personnels et familiaux
- Probablement pas de lien avec les symptômes cliniques
- Age > 50 ans *

- Pas de lien avec localisation périphérique ou centrale sauf Choi 2014 et Youk 2010
- Papillomes multiples et bilatéraux

Choi-2014

- Taille >10 mm * * sauf Glenn-2015: <5mm: 7/49=14%

- Classement ACR4b-c et ACR5
- Image mammographique
- Micro vs MacroB* **

Méta-analyse de Wen- 2013

* Foley 2015- Choi 2014- Rizzo 2012- Cheng 2009- Plantade
* * Youk 2010: 160 cas- OR=12,05 si taille >1 cm p=0,022
* *Jakate 2012
* ** Hawley 2015: 8,5% pour 11-13g vs 0,7%pour 8-10g, p=0,02

Papillomes sans atypie
Sous-estimations après macrobiopsies

Clinical Imaging 39(2015) 176–181

Contents lists available at ScienceDirect

Clinical Imaging

journal homepage: http://www.clinicalimaging.org

Outcomes of benign breast papillomas diagnosed at image-guided vacuum-assisted core needle biopsy☆,☆☆,★

Jeffrey R. Hawley [A,*], Hannah Lawther [A,1], Barbaros Selnur Erdal [A,2], Vedat O. Yildiz [B,3], Selin Carkaci [A,2]

Dans la littérature:

19 articles de 1999 à 2014

21 cas de sous-estimation sur 729 lésions

- **2,9 % de sous-estimation** (0 à 10%)

RCP - Cas n° 2

- Patiente de 80 ans, excellent état général
- Pas d'ATCD personnel ni familial
- Suivi sénologique (nodule palpable du sein Dt)
  - Mammographie: nodule rétro- aréolaire
  - Echographie: masse de 9 mm. ACR 4
  - IRM: Masse de rehaussement intense. ACR 5
- MicroB sous échographie: papillome sans atypie

Révision Dossier Imagerie

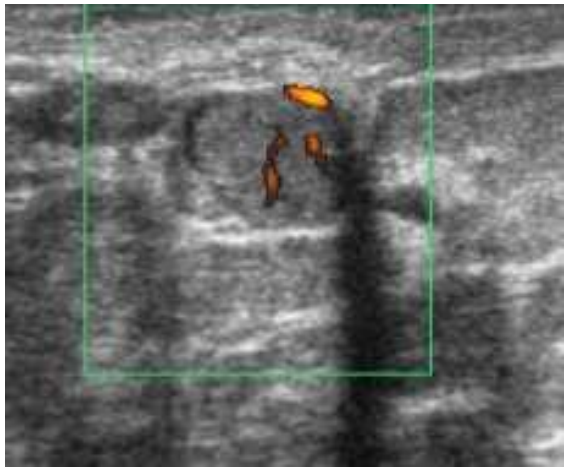

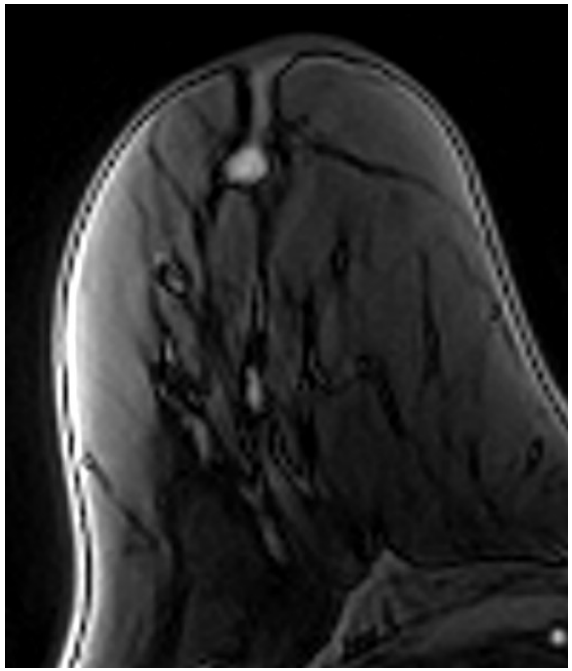

Confirmation du Classement ACR4A
Aspect échographique et IRM de papillome
Masse endo- canalaire , Morphologie BENIGNE
Pédicule vasculaire.

LE CR de l'IRM de ville décrit
une «infiltration rétro- mamelonnaire »
NON en imagerie
Examen clinique NORMAL

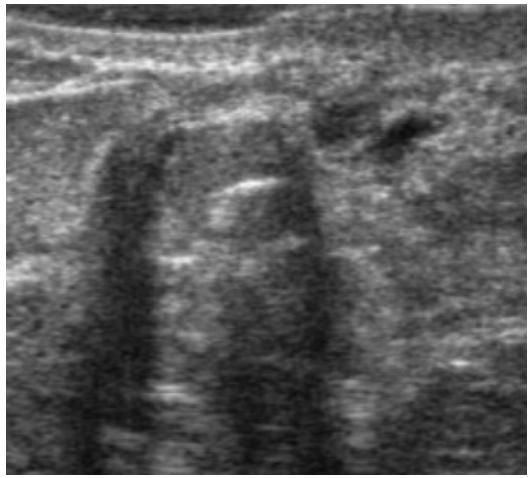

Ciblage biopsies OK

3 biopsies calibre 14G

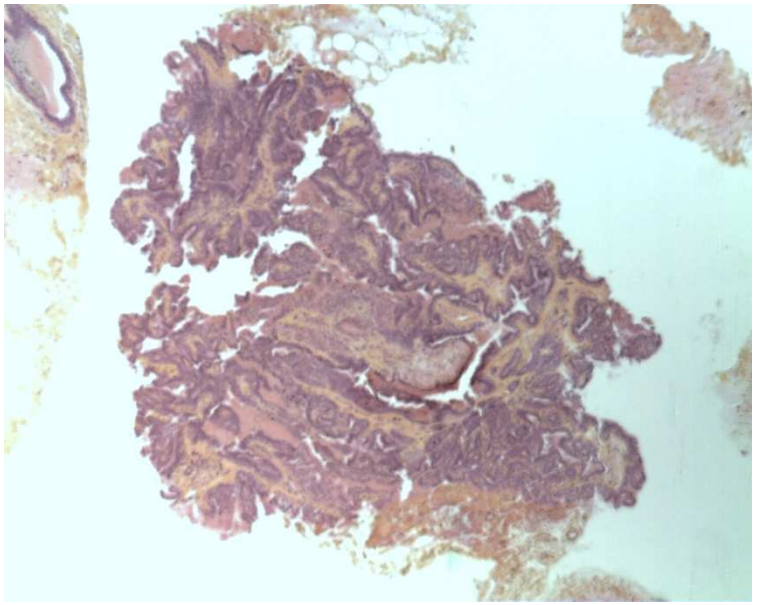

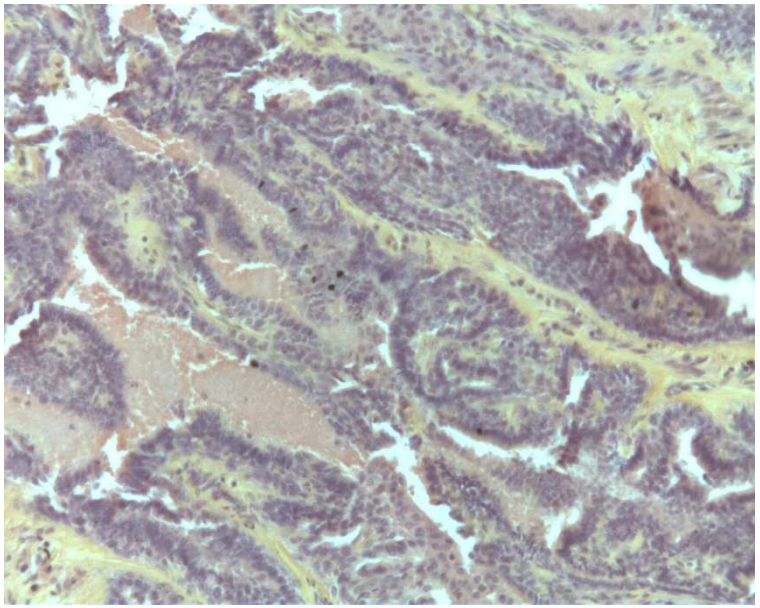

Papilloadénome
intra- galactophorique
sans atypies

Décision RCP

- Macrobiopsies exérèse ou Abstention
  - Absence d'HCA
  - Taille de 9 mm
  - Critères ACR3 en imagerie
- Argumentaire pour Macrobiopsies
  - Taille compatible avec exérèse complète
  - Risque de sous – estimation résiduel 2- 4%
  - Pas d'événement attendu dans les 3 ans de suivi

Wyss P et al. Breast J 2014; 20(4): 394- 401
Yagaguchi R et al. Histopathology 2015; 66(4): 565- 76

Papillome
Abstention Chirurgicale

- PAS DE CONSENSUS = RCP +++
- ➢ L'Exérèse chirurgicale reste la règle

<u>Critères possibles pour abstention</u>

- Âge < 50 ans
- Taille RX < 10 mm
- Lésion entièrement prélevée par macrobiopsies
- Relecture des lames

- **Risque de Cancer du sein => RR de 1,9 à 2, 04**

•Pas d'augmentation du risque
•Pas de suivi rapproché
•Recommandations HAS: mammo à partir de 50 ans dans le cadre du dépistage organisé
•Si<50 ans et pas de FDR suivi clinique jusqu'à 50 ans

Hyperplasie Canalaire Atypique

Environ 20% des macrobiopsies pour microcal.

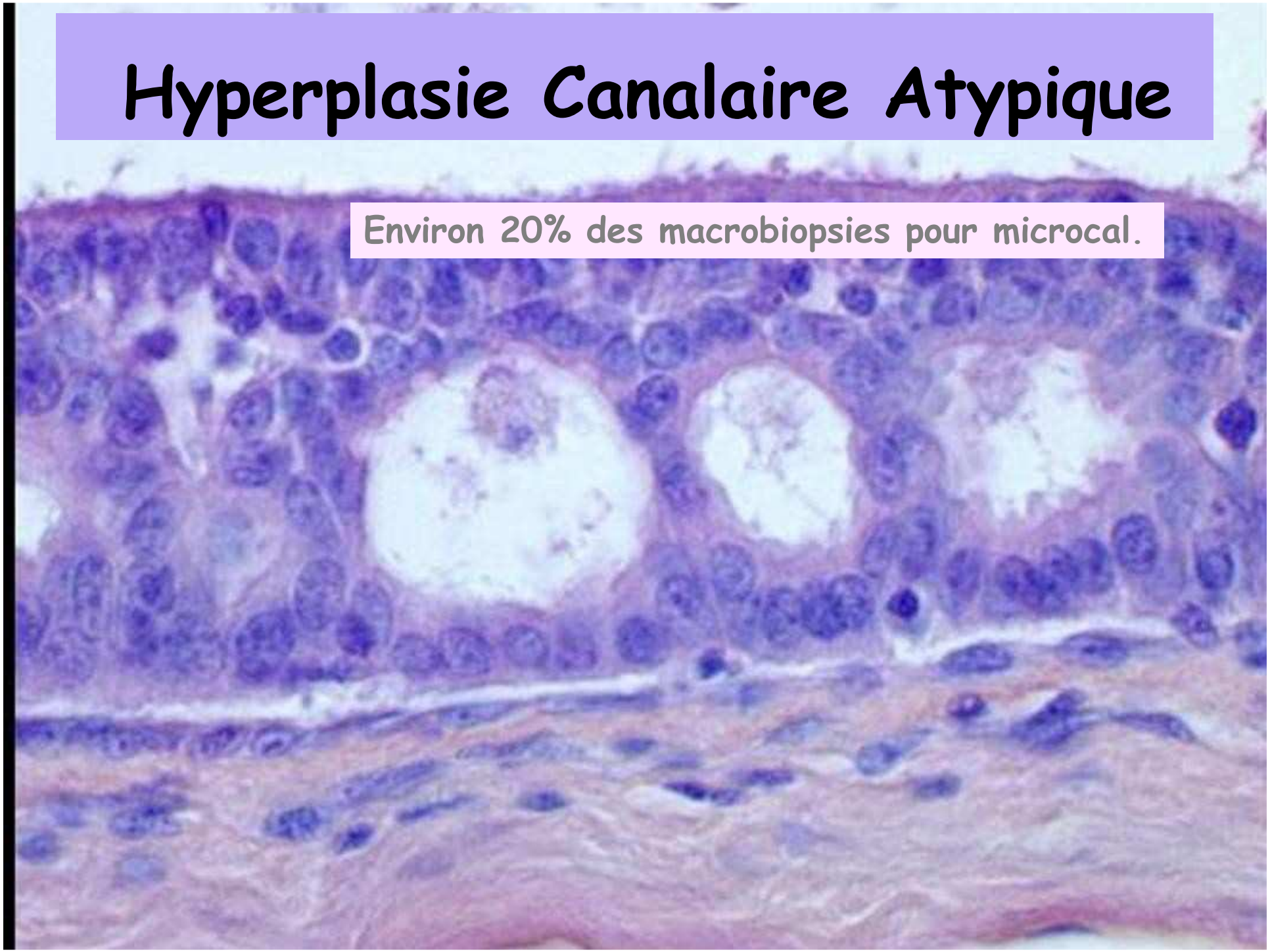

Hyperplasie Canalaire Atypique

- 15-20% des prélèvements de foyers de Ca+

- FDR de sous- estimation
  - Age > 50 ans
  - Symptôme clinique +
  - Masse versus Ca+ isolées
  - Classement imagerie ACR5
  - Micro versus MacroB,
  - MacroB => faible calibre de l'aiguille
  - Ca+ résiduelles

La Reprise Chirurgicale reste la REGLE

Série	n	type de biopsie	taux de sous-estimation
Gumus et al 2013	150	MAPA 11g Microbiopsie 14g	21% 42%
Kim et al 2012	85	Microbiopsie	37%
Bendifallah et al 2012	107	MAPA 11g	19%
MacGhan et al 2012	113	9-11g	18%
Nguyen et al 2011	140	MAPA	13%
Hong et al 2011	124	Microbiopsie/écho	45%
Villa et al 2011	114	MAPA 11g	20%
AllisonKH et al 2011	97	MAPA	21%
Deshaies et al 2010	422	Mixtes 14g et 11g	31%
Kohr et al 2010	101	MAPA	20%
Chae et al 2009	69	Microbiopsie/écho	22%
Youk JH et al 2009	21	Microbiopsies 14g	62%
Wagoner et al 2009	123	Mixtes 14g et 11g	18%
Eby et al 2009	141	MAPA 9 et 11g	21%

RCP- Cas n° 3

- Mutation délétère *BRCA2*
- Indemne
- Examen clinique normal
- Surveillance annuelle imagerie
  - Foyer de calcifications du sein droit
  - Prélèvements percutanés sous échographie
  - Diagnostic : HCA

MICROBIOPSIES SOUS GUIDAGE ECHOGRAPHIQUE

Plage de contour indistinct avec Ca+ associées Taille de 14 mm
Classement ACR4c

Plusieurs microbiopsies au pistolet aiguille 14G Pas de modification de la cible. Pas de clip.
Ciblage correct.

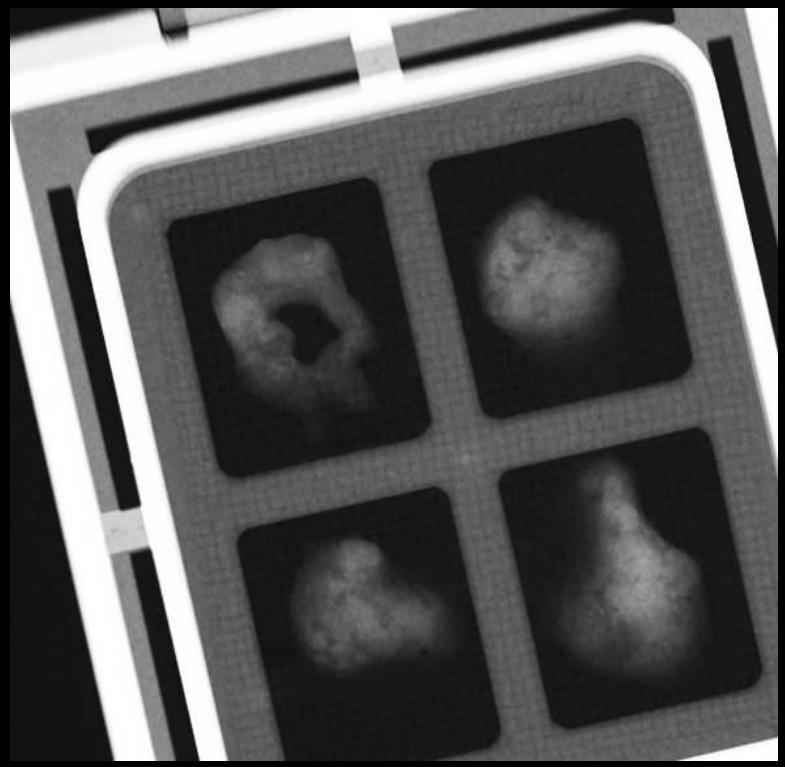

Présence de Ca+ dans les prélèvements.

Révision Dossier Imagerie

<u>IRM</u>
Dans le QSE jusqu'à l'UQE du sein droit
Apparition d'un rehaussement non masse, de distribution segmentaire mesurant 10 x 23 x 14 mm
Classement ACR5
A corréler à la mammographie à la recherche d'un foyer de calcifications.

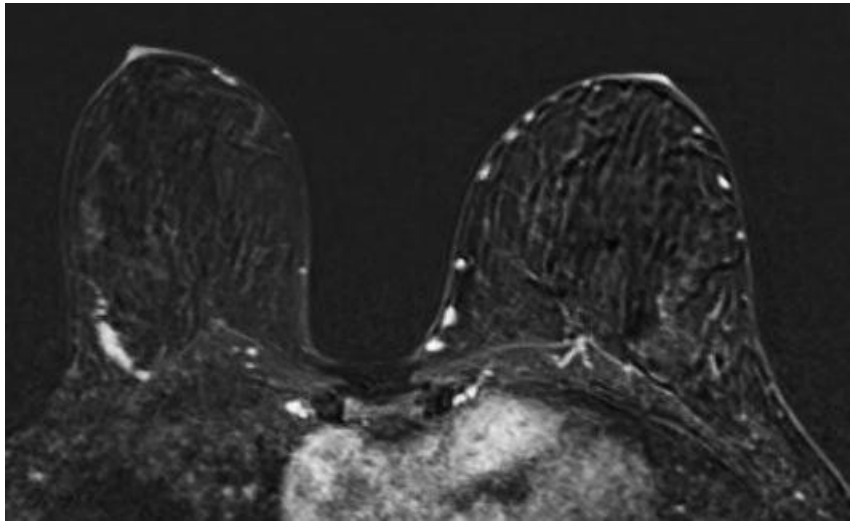

<u>Mammographie</u>
Union des quadrants externes, 1/3 profond
Apparition d'un foyer de nombreuses calcifications irrégulières d'orientation segmentaire . Classement ACR 5.
Macrobiopsies stéréotaxiques (rendez-vous prévu le ….)
Commentaire : TAILLE DU FOYER ?

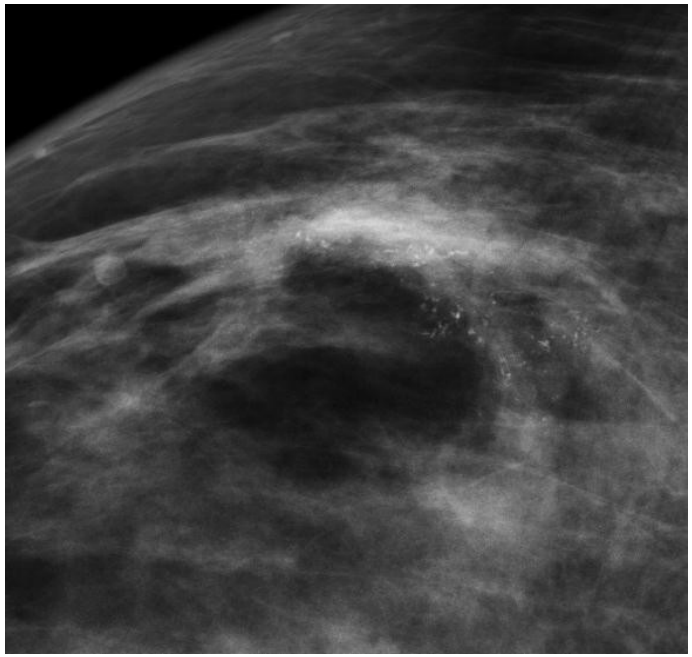

Décision RCP

- <u>Reprise Chirurgicale</u>
  - Classement ACR5
  - IRM +
  - Taille du foyer > 20 mm
  - MICRO et non MACRO B
  - Faible représentativité Ca+
  - CR histologique: « cellules atypiques correspondant au minimum à un foyer d'HCA »

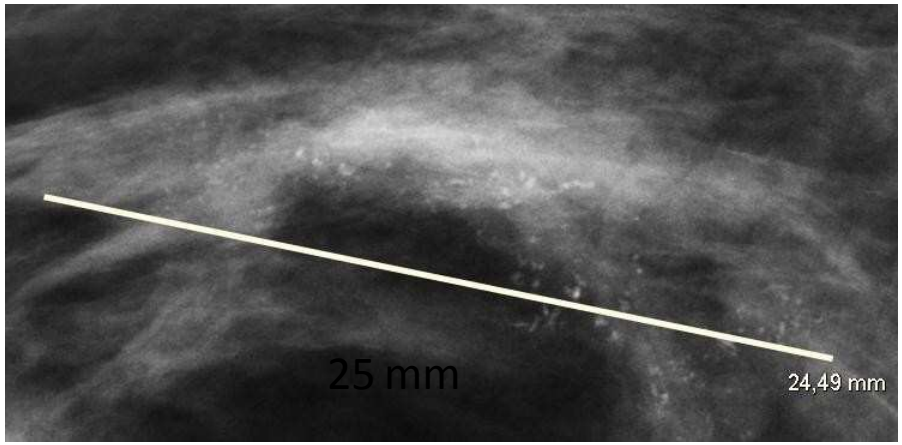

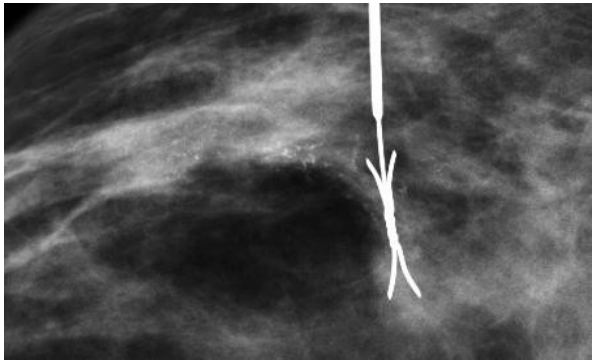

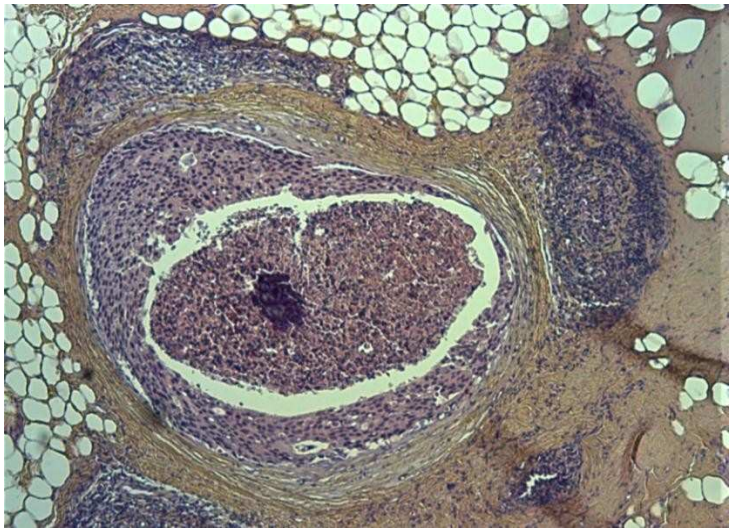

Chirurgie

Carcinome canalaire in situ de haut grade nucléaire avec nécrose mettant parfois à nue la membrane basale et calcifications.
Taille lésionnelle : 15 mm

Nomogramme : prédiction sous-estimation HCA

Histopathology

Histopathology 2015, 67, 106–120. DOI: 10.1111/his.12635

Histopathology. 2015
Volume 67, 106-120

Nomogram to predict the likelihood of upgrade of atypical ductal hyperplasia diagnosed on a core needle biopsy in mammographically detected lesions

Thaer Khoury,[1] Xiwei Chen,[2] Dan Wang,[2] Prasanna Kumar,[3] Maochun Qin,[2] Song Liu[2] & Bradley Turner[1,4]

[1]Department of Pathology, [2]Department of Biostatistics and Bioinformatics, [3]Department of Radiology, Roswell Park Cancer Institute, Buffalo, NY, USA, and [4]Department of Pathology, University of Rochester Medical Center, Rochester, NY, USA

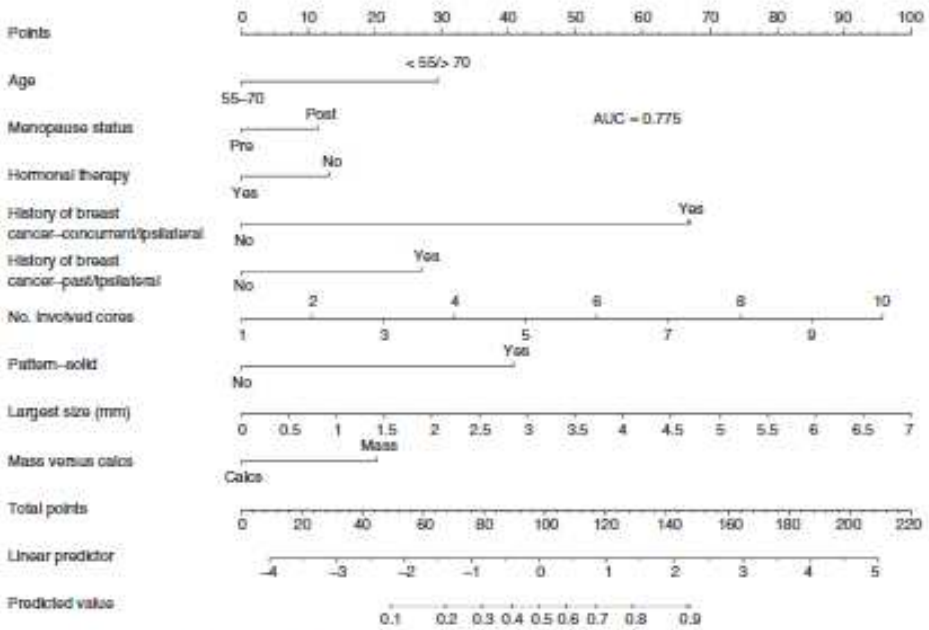

Figure 4. Nomogram including age, menopausal status, hormone therapy status, personal history of breast cancer, number of involved cores, solid growth pattern, size of largest focus and mammographic mass versus calcifications with area under the curve (AUC) of 0.775.

- Age
- Statut ménopausique et THS
- ATCD cancer du sein
- Nbre de biopsies atteintes
- Taille foyer HCA
- Radio: opacité ou microcal.

Expérience du Centre Léon Bérard-Lyon

The American Journal of Surgery

Is surgical biopsy mandatory in case of atypical ductal hyperplasia on 11-gauge core needle biopsy? a retrospective study of 300 patients

Caroline Forgeard, M.D., Medhi Benchaib, M.D., Ph.D., Nicole Guerin, M.D., Philippe Thiesse, M.D., Hervé Mignotte, M.D., Christelle Faure, M.D., Catherine Clement-Chassagne, M.D., Isabelle Treilleux, M.D., Ph.D.*

Étude rétrospective 1999-2005
251 cas d'HCA diagnostiquées par macrobiopsies 11G
116 patientes opérées et 135 patientes suivies

Résultats groupe des patientes opérées (n=116)

Risque relatif de malignité plus bas :

- **Taille du foyer < 6 mm, RR = 0.13**
- **6 mm ≤ Taille < 21 mm, RR = 0.5**
- **HCA ≤ 2 foci, RR = 0.2**

Stratégie de prise en charge de l'HCA au CLB

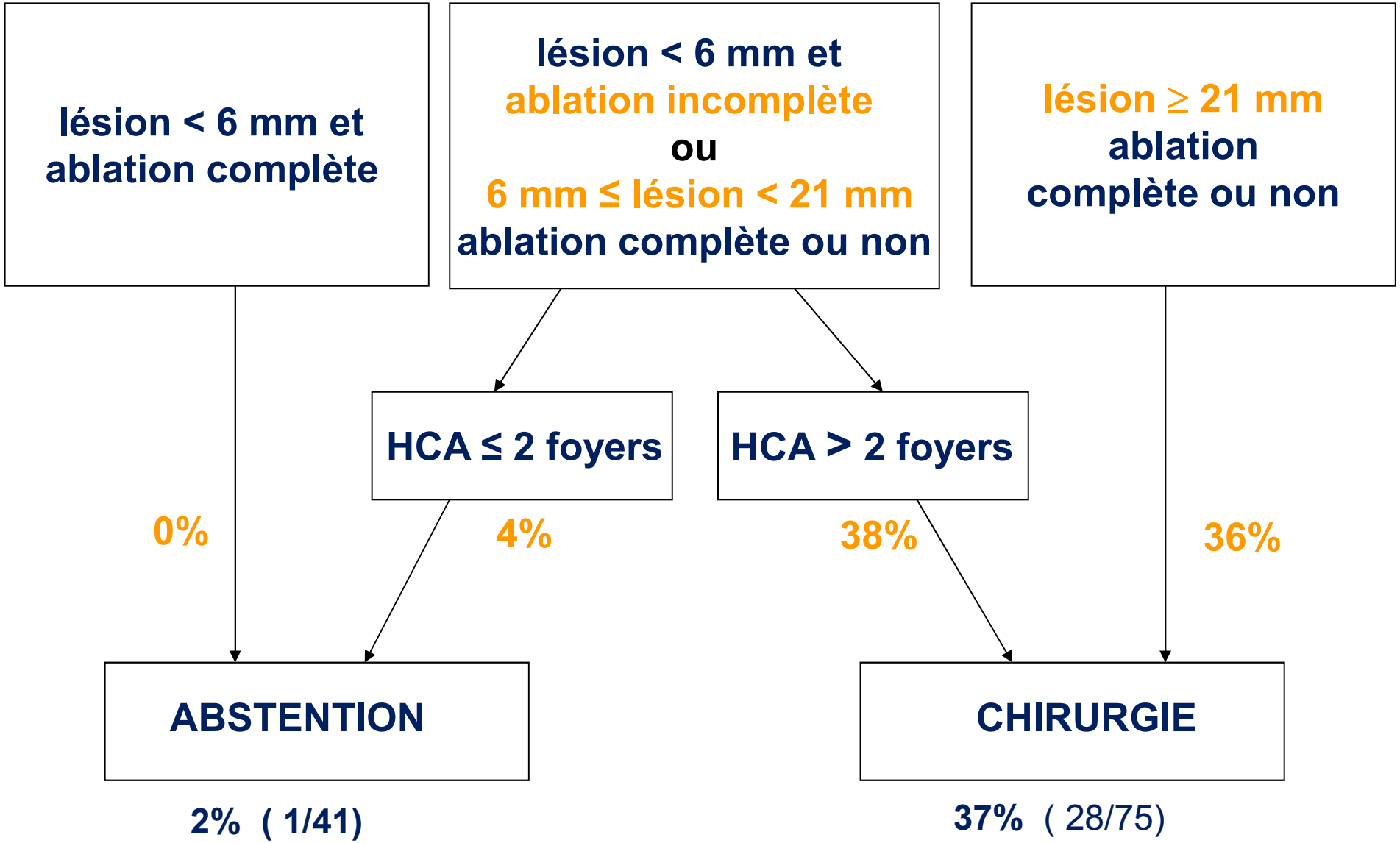

Expérience du Centre Léon Bérard-Lyon

The American Journal of Surgery (2014) 208, 260-267

The American Journal of Surgery

Clinical Science

Management of patients diagnosed with atypical ductal hyperplasia by vacuum-assisted core biopsy: a prospective assessment of the guidelines used at our institution

Alizée Caplain, M.D.[a], Youenn Drouet, Ph.D.[b,c], Mathilde Peyron[d], Marie Peix, M.D.[e], Christelle Faure, M.D.[a], Catherine Chassagne-Clément, M.D.[d], Frédéric Beurrier, M.D.[a], Marie-Eve Fondrevelle, M.D.[d], Nicole Guérin, M.D.[e], Christine Lasset, M.D., Ph.D.[b,c], Isabelle Treilleux, M.D., Ph.D.[d,*]

agement conformity, with comparison to the retrospective series used for guidelines

	Validation series (n = 124)	Retrospective series (n = 294*)	P value
Age at diagnosis			.383†
Mean ± SD	55 ± 9	54 ± 8	
[Minimum - Maximum]	[35–82]	[38–77]	
Size (mm)			.752‡
Median	10	8	
[Minimum - Maximum]	[2–80]	[2–90]	
No. ADH foci			<.001§
>2 ADH foci	45% (56)	28% (83)	
≤2 ADH foci	55% (68)	72% (211)	
Complete removal with DVAB			.026§
No	53% (60)	40% (118)	
Yes	47% (54)	60% (176)	
Management decision			<.001§
Conformed abstention	49% (61)	52% (154)	
Nonconformed abstention	2% (2)	8% (24)	
Conformed surgery	43% (53)	26% (75)	
Nonconformed surgery	6% (8)	14% (41)	
Conformity to guidelines			<.001§
No	8% (10)	22% (65)	
Yes	92% (114)	78% (229)	

ADH = atypical ductal hyperplasia; DVAB = directional vacuum-assisted biopsies; SD = standard deviation.
*Patient with unassessable conformity to guidelines removed for comparison purpose.
†Student t test assuming equal variances.
‡Wilcoxon Mann-Whitney test.
§Fisher's exact test.

- Série prospective
- 124 patientes
- 2007-2012

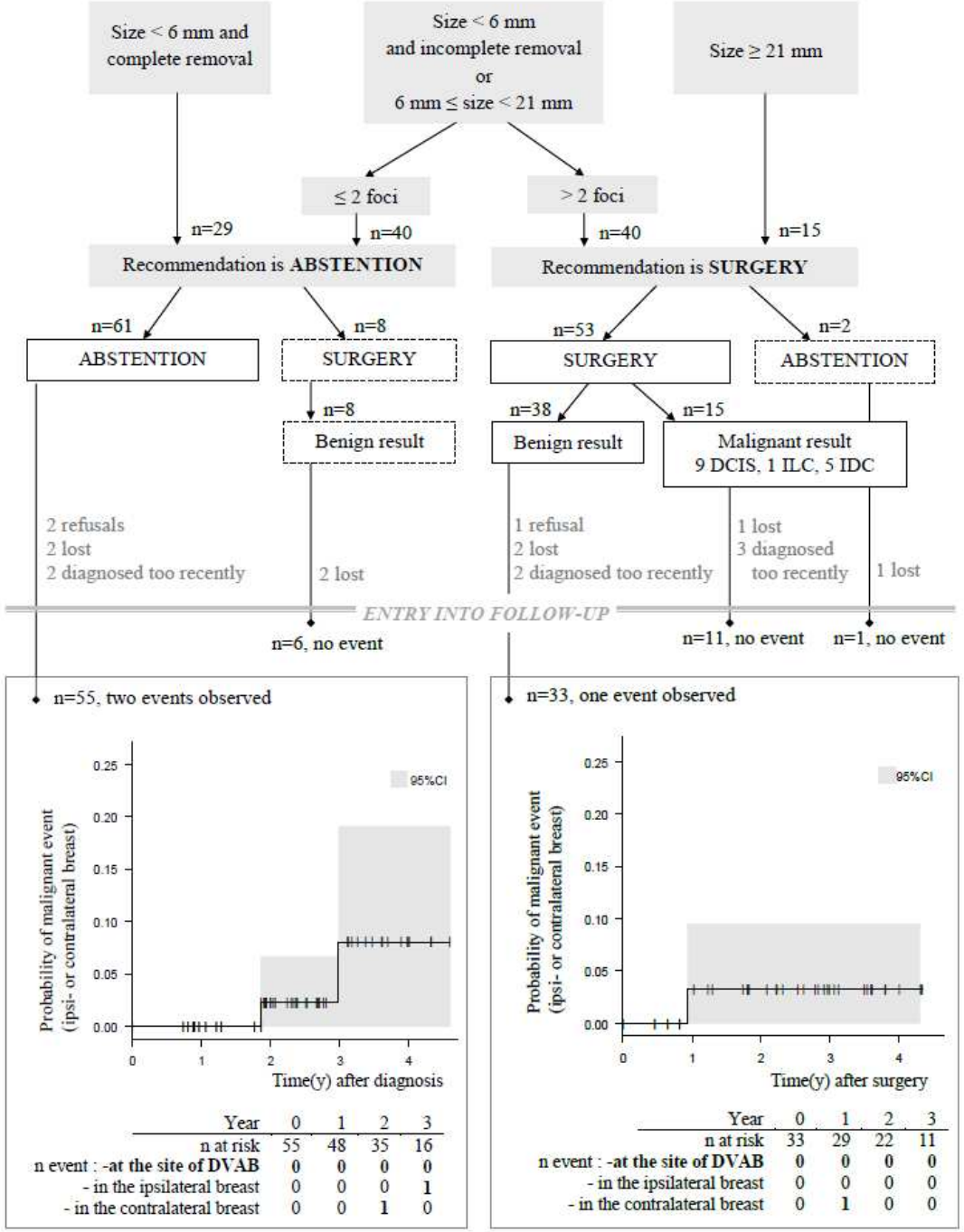

Notes. Boxes drawn with broken lines indicate the management that was not conformed to our guidelines.
DCIS : Ductal Carcinoma In Situ ; ILC : Invasive Lobular Carcinoma ; IDC : Invasive Ductal Carcinoma.

The American Journal of Surgery (2014) 208, 260–267

The American Journal of Surgery

Clinical Science

Management of patients diagnosed with atypical ductal hyperplasia by vacuum-assisted core biopsy: a prospective assessment of the guidelines used at our institution

Alizée Caplain, M.D.[a], Youenn Drouet, Ph.D.[b,c], Mathilde Peyron[d], Marie Peix, M.D.[e], Christelle Faure, M.D.[a], Catherine Chassagne-Clément, M.D.[d], Frédéric Beurrier, M.D.[a], Marie-Eve Fondrevelle, M.D.[d], Nicole Guérin, M.D.[e], Christine Lasset, M.D., Ph.D.[b,c], Isabelle Treilleux, M.D., Ph.D.[d,*]

Série prospective:
124 patientes
88 patientes suivies à à 30 mois
(5-55 mois)

- Dans groupe abstention:

pas de sous-estimation (8/69)

- Dans groupe opérées:

28% sous-estimation (15/53)

- Dans groupe abstention:

2 évenements
1 controlatérale CCI à 2 ans
1 homolatérale autre quadrant à 3 ans

RCP- Cas n° 4

- Patiente de 51 ans, non ménopausée
- Pas d'ATCD personnel pathologie mammaire
- 1 soeur K du sein
- Mammographie
  - foyer de Ca+ du sein droit lentement évolutif
- Macrobiopsies stéréotaxiques
  - Lésion focale d'HCA

Révision Dossier Imagerie

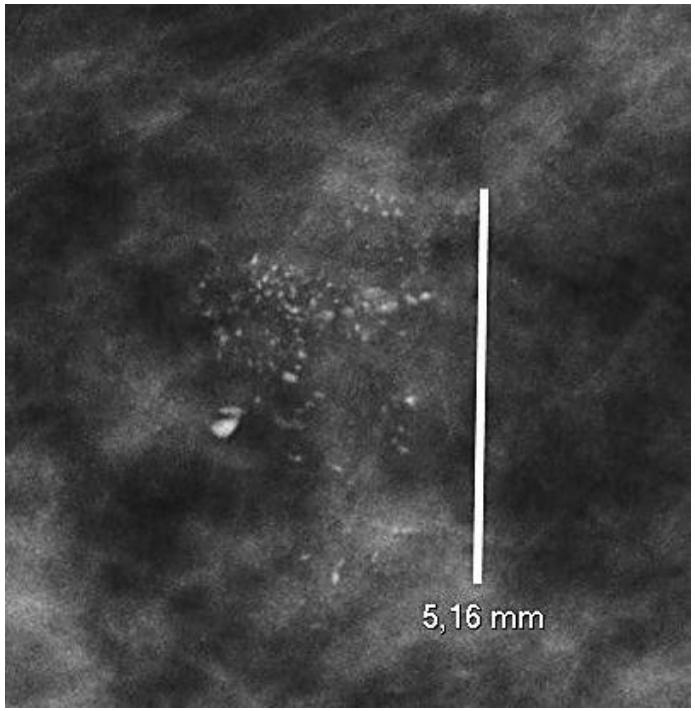

SEIN DROIT

QSE , foyer rond de calcifications punctiformes irrégulières nombreuses (plusieurs éléments sédimentent), mesurant 5 mm, classé ACR4b.

Après désinfection cutanée et anesthésie locale, on réalise par abord crânio-caudal, 1 tour de prélèvements par mammotome 11G.
RX: Présence de Ca+ représentatives du foyer.
Ciblage correct. Exérèse complète.
Pose d'un clip. Pas de complication.

HISTOLOGIE MACROBIOPSIES

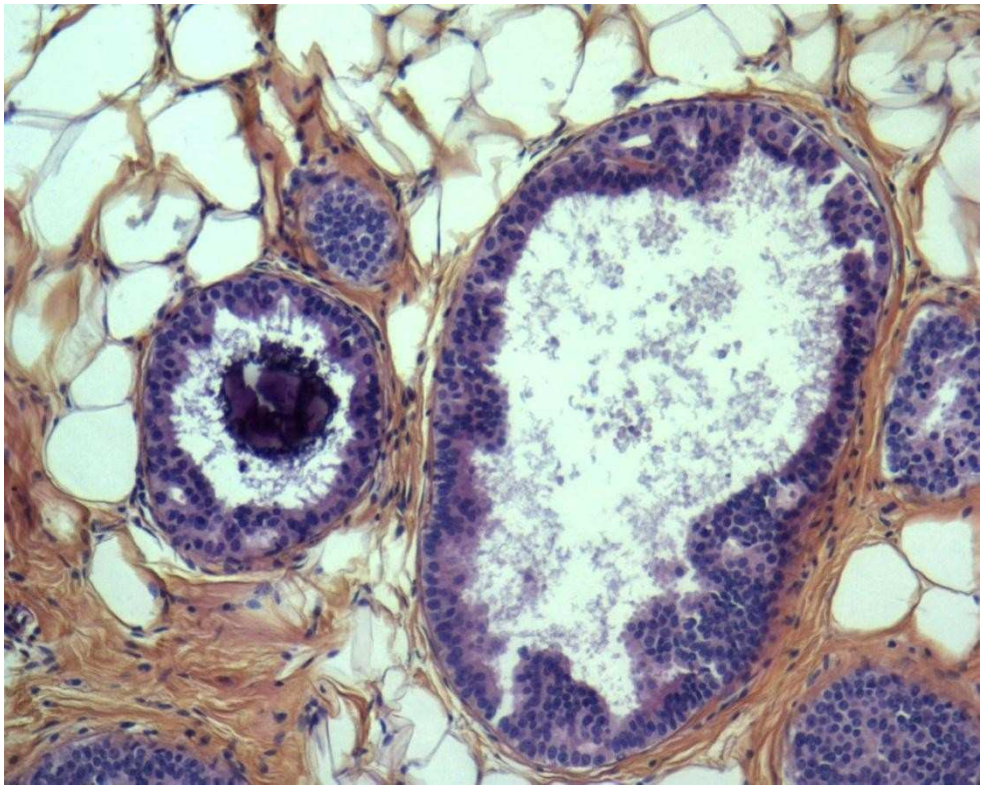

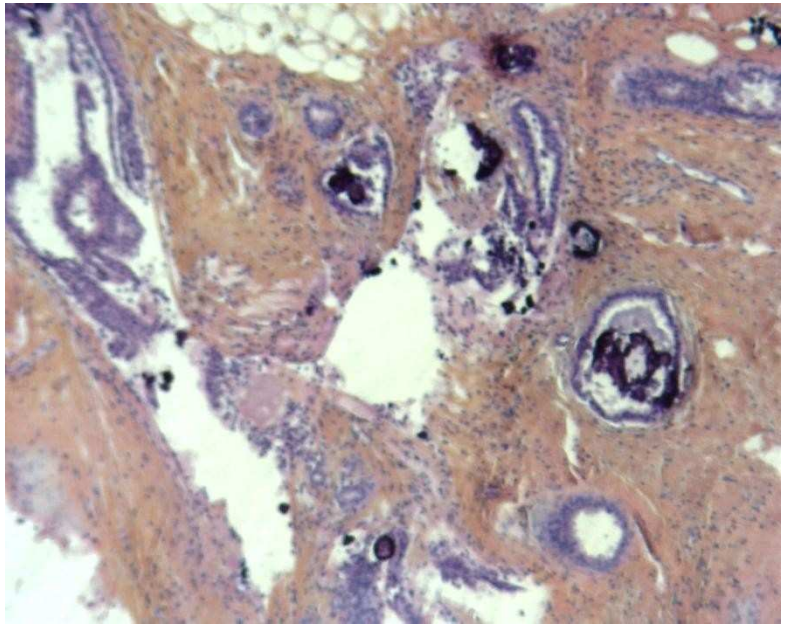

Hyperplasie canalaire atypique FOCALE associée à des calcifications.

Présence de mastopathie fibro-kystique avec métaplasie cylindrique et calcifications associées aux lésions bénignes.

Décision RCP

- <u>Abstention Chirurgicale possible</u>
  - Pas d'ATCD
  - Classement ACR4
  - Taille du foyer < 6 mm
  - MACRO Biopsies
  - Très bonne représentativité
  - CR histologique: HCA focale

- Suivi Imagerie annuel durant 10 ans puis tous 2 ans

Hyperplasies et risque de cancer du sein

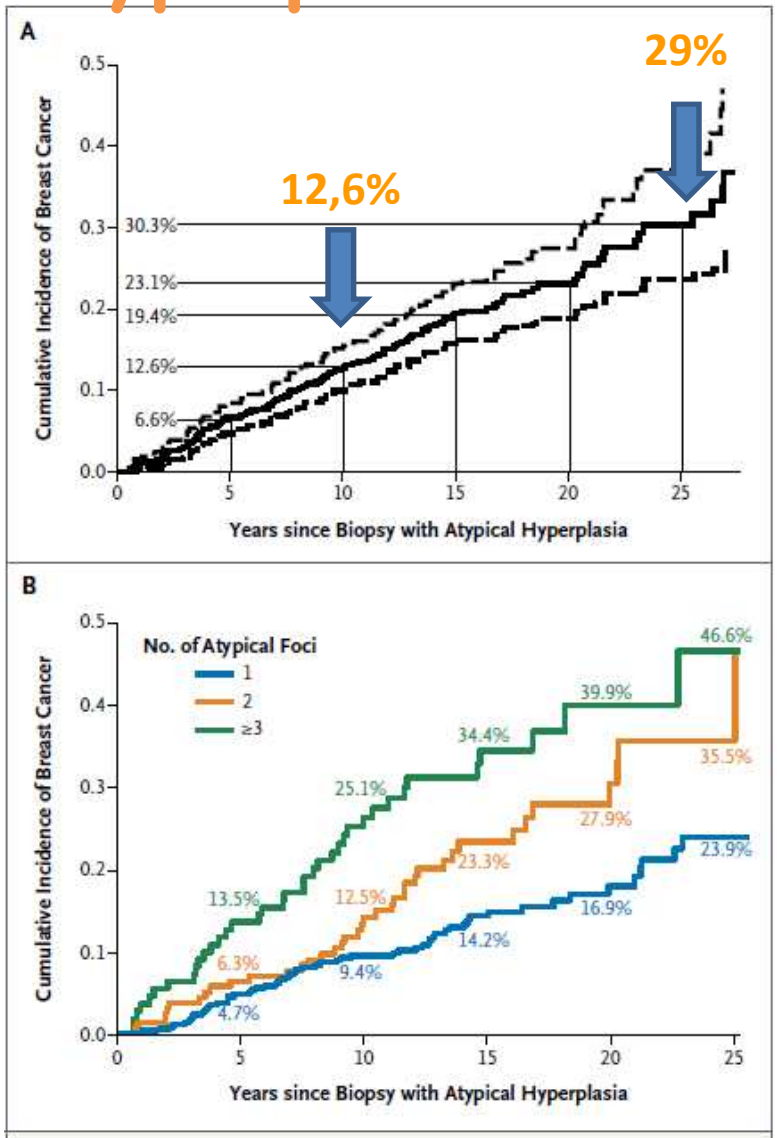

Figure 2. Cumulative Incidence of Breast Cancer after a Diagnosis of Atypical Hyperplasia.

Shown is the cumulative incidence of breast cancer (invasive and ductal carcinoma in situ) after a diagnosis of atypical hyperplasia in the Mayo Clinic cohort (Panel A) and in the same cohort stratified according to the number of foci of atypical hyperplasia (Panel B). The dashed lines in Panel A denote 95% confidence intervals.

Atypical Hyperplasia of the Breast — Risk Assessment and Management Options

Lynn C. Hartmann, M.D., Amy C. Degnim, M.D., Richard J. Santen, M.D., William D. Dupont, Ph.D., and Karthik Ghosh, M.D.

Mayo clinic:

- Cancers du sein: 12,6% à 10 ans
  30% à 25 ans
- OR=4,34
- Idem HCA et HLA
- Dépend du nbre de foci d'atypie
- ↑ Age précoce
- Non dépendant des ATCD familiaux

- 80% infiltrants et 20% CIS
- 80% canalaires ,20% Lobulaires
- 2/1 cancers ipsilatéraux
- HCA: <5 ans: 82%ipsilatéral et 58%>5ans
- HLA:<5ans: 74% ipsilatéral et 64%>5ans

N.Engl.J.Med – 2015 Volume 372 (1); 78-89

Modalités de Surveillance

HAS
HAUTE AUTORITÉ DE SANTÉ

RECOMMANDATIONS DE SANTÉ PUBLIQUE

Dépistage du cancer du sein en France : identification des femmes à haut risque et modalités de dépistage

- facteur délétère :
  - RR > 4,0 : augmentation majeure du risque,
  - 2,0 < RR ≤ 4,0 : augmentation modérée du risque,
  - 1,1< RR ≤ 2,0 : augmentation modeste du risque,
  - 1,0 < RR ≤ 1,1 : augmentation très faible du risque ;

- **En cas d'antécédent personnel d'hyperplasie canalaire atypique, d'hyperplasie lobulaire atypique ou de carcinome lobulaire in situ**

La HAS recommande la réalisation d'une mammographie annuelle pendant 10 ans, en association éventuelle avec une échographie mammaire en fonction du résultat de la mammographie. Si, au terme de cette période de 10 ans, la femme a 50 ans ou plus, elle doit être incitée à participer au programme national de dépistage organisé.
Si, au terme de cette période de 10 ans, la femme a moins de 50 ans, une mammographie en association éventuelle avec une échographie mammaire lui sera proposée tous les 2 ans jusqu'à l'âge de 50 ans. La femme sera ensuite incitée à participer au programme national de dépistage organisé.

Conclusion : Lésions frontières et RCP

- Intérêt des RCP
  - Révision du dossier imagerie
  - Relecture des biopsies

FDR : Age, taille, type de biopsies, Discordance RX/Pathol

- Cicatrices radiaires et papillomes sans atypies < 10mm
  - Discussion en fonction des FDR
  - Discussion Exérèse par macrobiopsies

- HCA: Chirurgie exérèse systématique avec inclusion NOMAT et Calcul du nombre de foci pour validation score CLB

- Chirurgie car pas de données ds littérature
  - si plusieurs sites de lésions frontières
  - lésions frontières + cancer synchrone