Bilan d'extension du cancer du sein en TEP au ^{18}FDG

Olivier HUMBERT

Médecin Nucléaire

Centre Antoine-Lacassagne, Nice

Je n'ai pas de conflit d'intérêt à déclarer

Antoine Lacassagne
INSTITUT DE CANCEROLOGIE DE NICE

La TEP au ^{18}F-FDG : rappels

évaluation in vivo du métabolisme glucidique tumoral

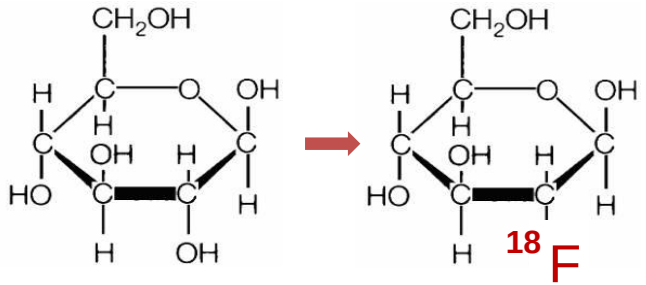

Le glucose → *Le ^{18}FDG*

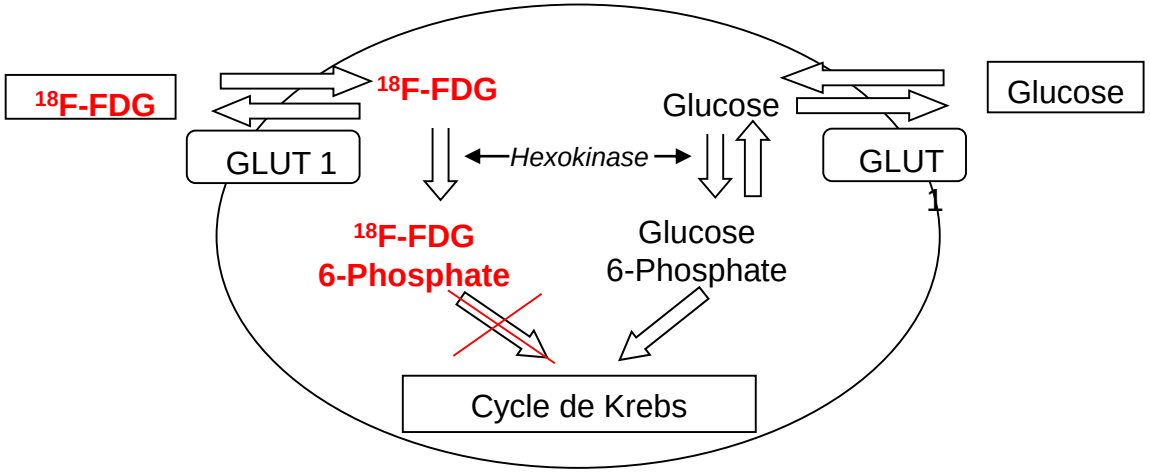

La TEP au ^{18}F-FDG : rappels

Qu'indique le SUV?

- ***Information biologique :*** un SUV élevé est corrélé avec tous les facteurs histo-biologiques d'agressivité tumorale (histologie canalaire, SBR 3, stade mitotique élevé, phénotype Triple négatif, Ki-67 élevé…) [1]
- ***Information pronostique :***
  Tumeur peu fixante = pronostic favorable [2,3]

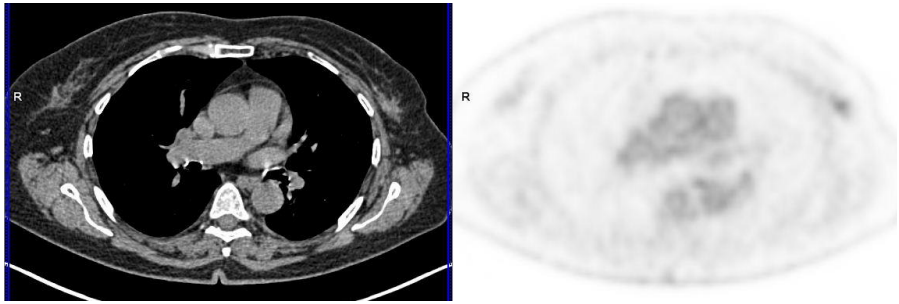

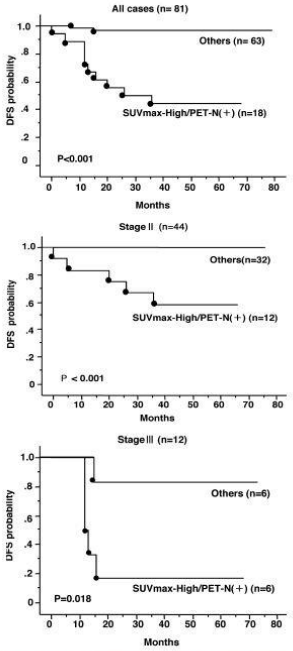

Fig. 1 Disease-free survival (DFS) according to combination of SUVmax and axillary lymph node status determined by FDG-PET. SUVmax-High (SUVmax > 4.0), PET-N (+) (axillary-node-positive by FDG-PET)

[1] Gil-Rendo et al. BJS 2008
[2] Inoue et al, J Cancer Res Clin Oncol 2004
[3] Baba et al, JNM 2014

La TEP au ^{18}F-FDG : bilan d'extension

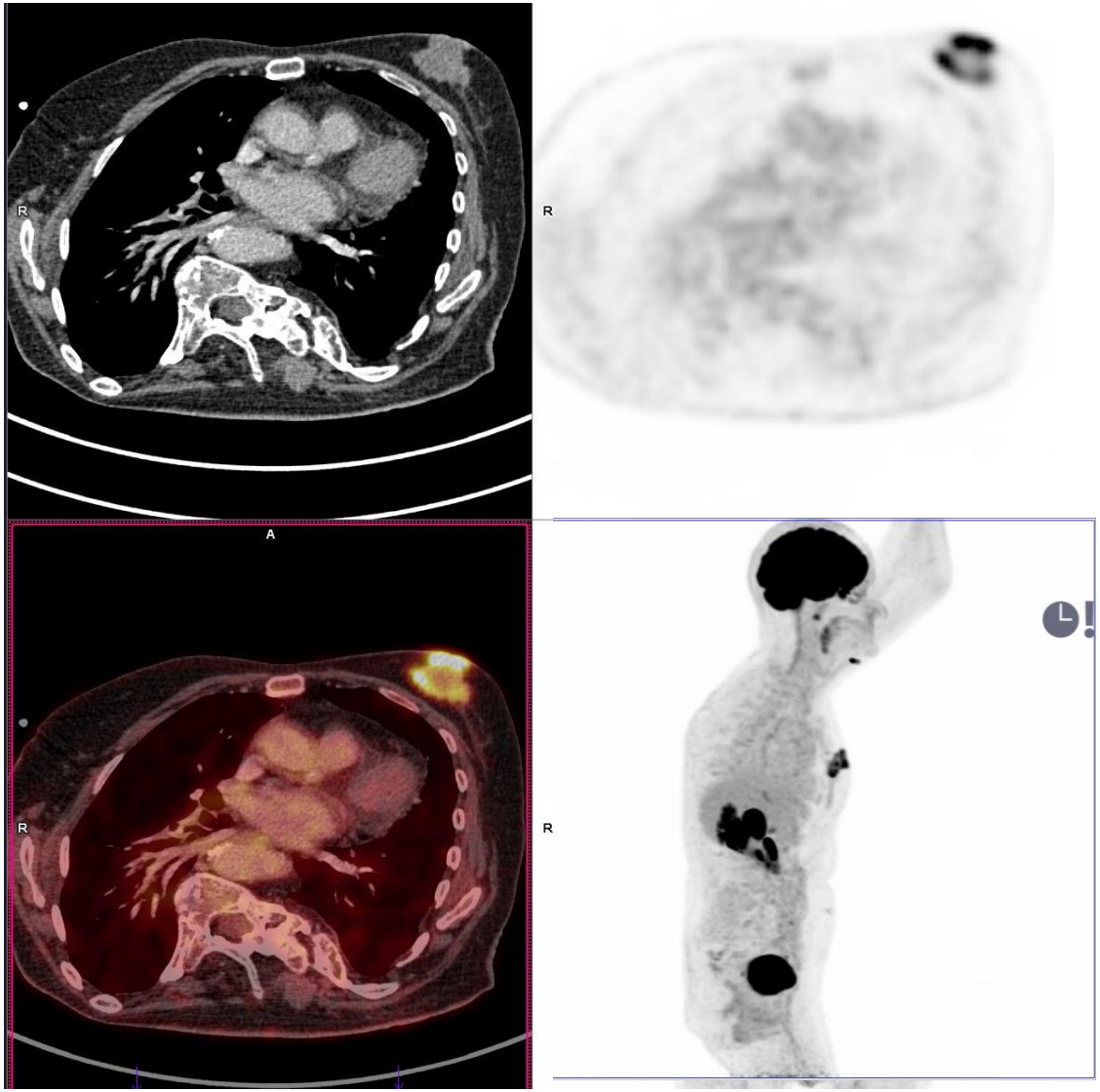

La TEP au ^{18}F-FDG : bilan d'extension

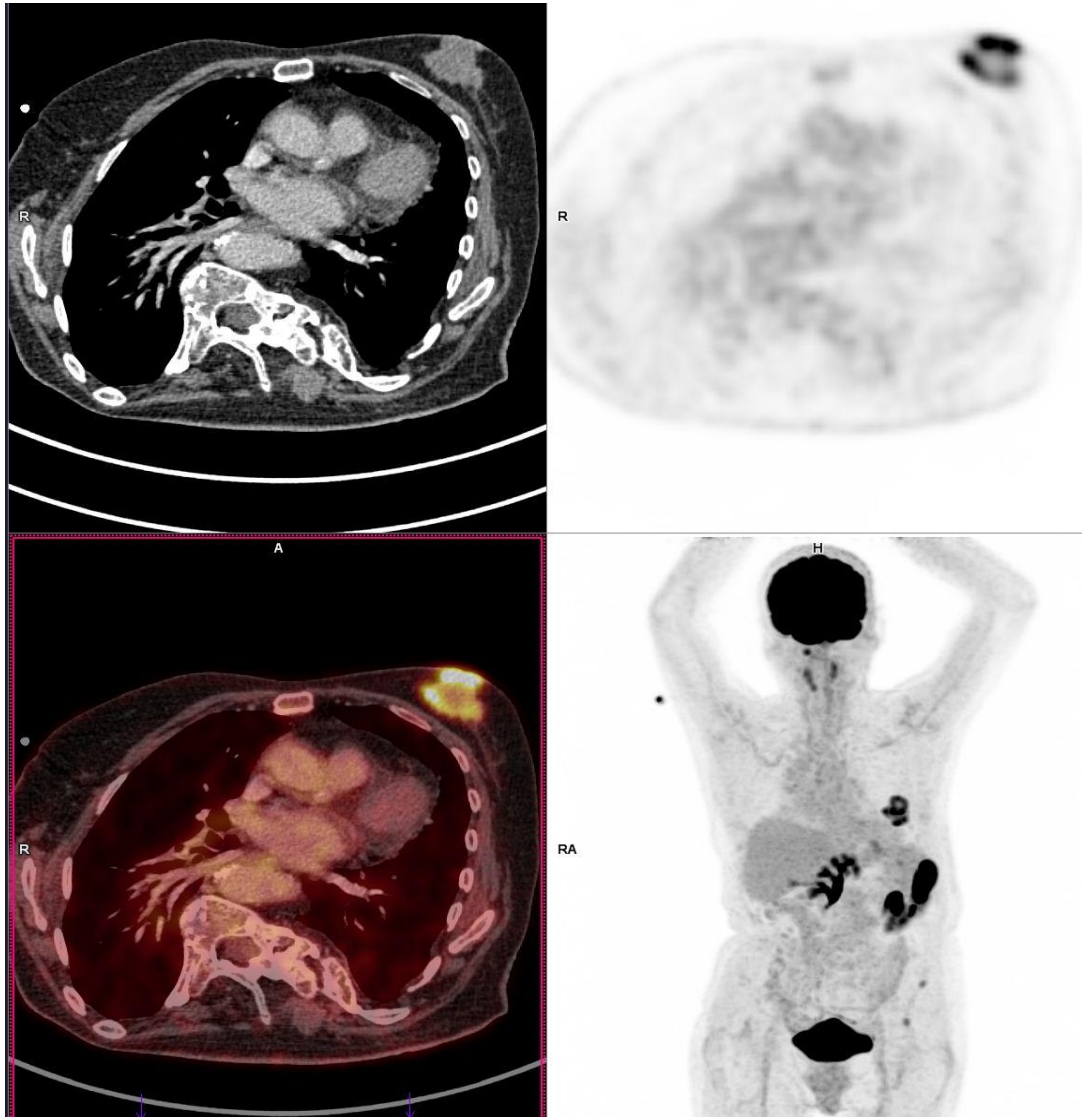

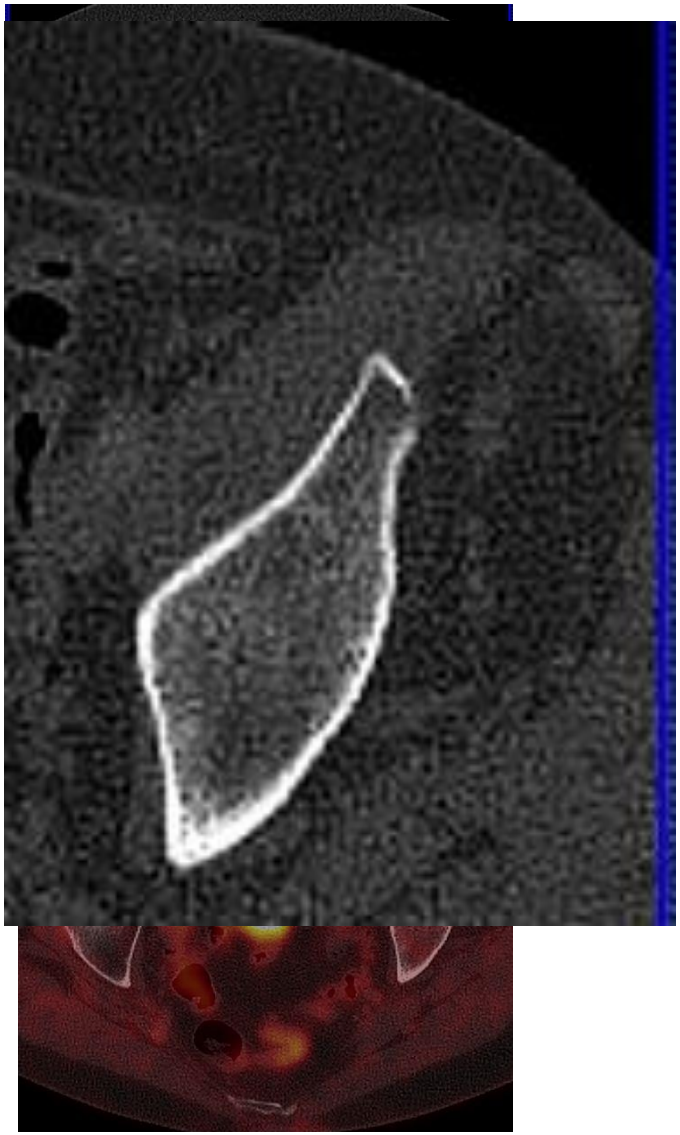

La TEP au ^{18}F-FDG : bilan d'extension

- **Atteinte ganglionnaire extra-axillaire +++**
- **Atteinte métastatique (sauf cerveau) +++**

Whole-body FDG PET/CT is more accurate than conventional imaging for staging primary breast cancer patients

C. Riegger · J. Herrmann · J. Nagarajah · J. Hecktor · S. Kuemmel · F. Otterbach · S. Hahn · A. Bockisch · T. Lauenstein · G. Antoch · T. A. Heusner



Fig. 3 Axial CT image (**a**), FDG PET image (**b**) and fused FDG PET/CT image (**c**) in a 65-year-old woman with a bilateral infiltrating ductal carcinoma and supraclavicular lymph node metastases (*arrows*) on the left side that were only detected by FDG PET/CT (small axis diameter 7 mm, SUVmax 6.3). Patient underwent resection of this metastasis

Fig. 4 Axial CT image (**a**), FDG PET image (**b**) and fused FDG PET/CT image (**c**) in a 38-year-old woman with a left-sided ductal carcinoma and parasternal lymph node metastases (*arrows*) on the left side that were only detected by FDG PET/CT (small axis diameter 6 mm, SUVmax 4.2). The metastases were resected

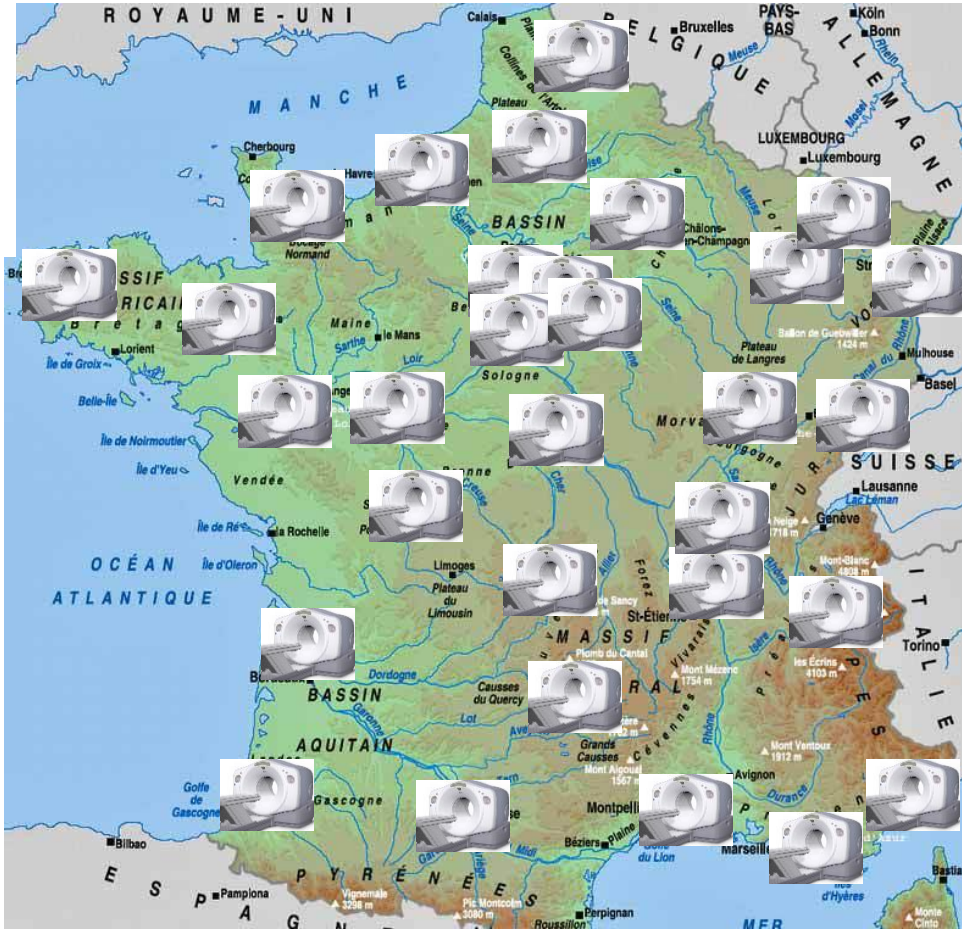

TEP et bilan d'extension du cancer du sein

A partir de quel stade faut-il la proposer?

- **Indiquée pour les stades avancés**
  - recommandée par le NCCN (2015):
    - A partir du stade III
    - La TEP en complément de l'imagerie conventionnelle
  - recommandée par l'INCA (2012)
    - Stades T3-T4 ou N+
    - La TEP au ^{18}FDG = 1 des modalités de 1ère intention du BE

Eur J Nucl Med Mol Imaging (2014) 41:428–437
DOI 10.1007/s00259-013-2595-4

ORIGINAL ARTICLE

^{18}F-FDG PET/CT provides powerful prognostic stratification in the primary staging of large breast cancer when compared with conventional explorations

Alexandre Cochet · Inna Dygai-Cochet · Jean-Marc Riedinger · Olivier Humbert · Alina Berriolo-Riedinger · Michel Toubeau · Séverine Guiu · Charles Coutant · Bruno Coudert · Pierre Fumoleau · François Brunotte

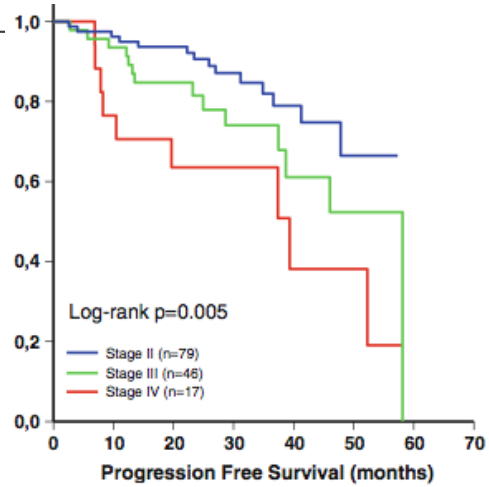

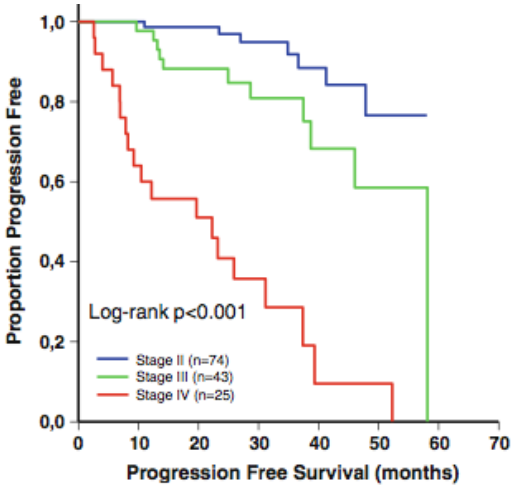

Cochet *et al.*, EJNMMI 2014

TEP et bilan d'extension du cancer du sein

A partir de quel stade faut-il la proposer?

- **Non indiquée pour les stades précoces** (≤ 2-3cm et N-)
  - Faible sensibilité de l'évaluation axillaire (sté =40%, spé = 96%*)[1]
  - Faible probabilité de métastases fortuites
  - Risque de faux-positifs[1,2]

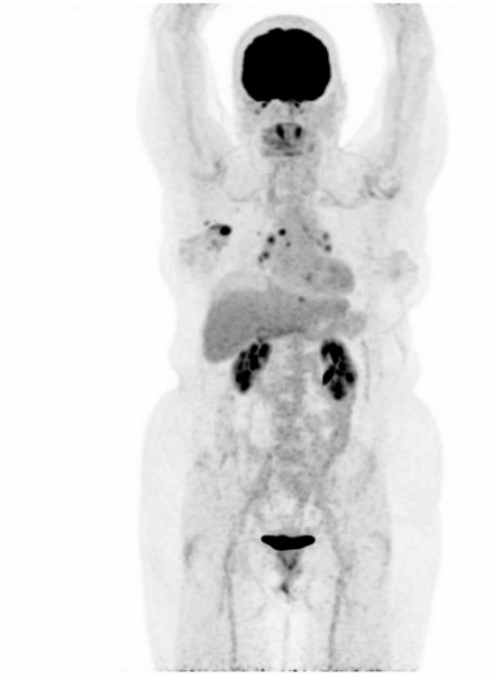

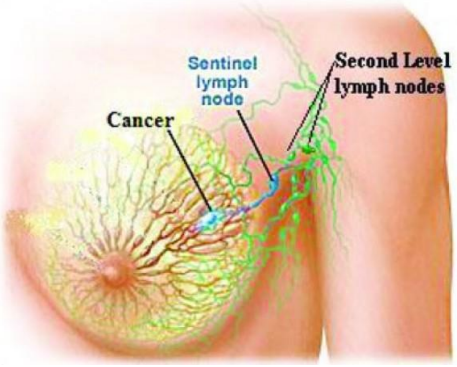

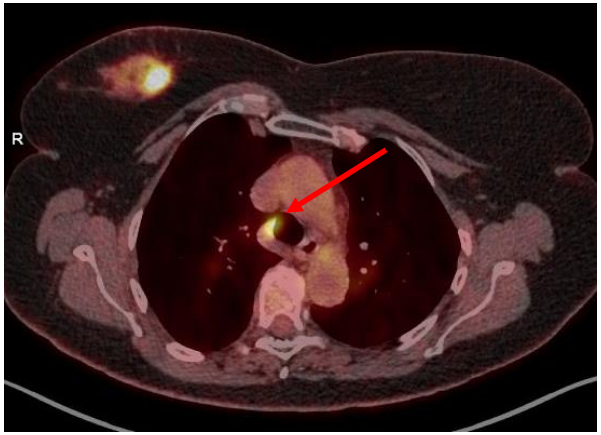

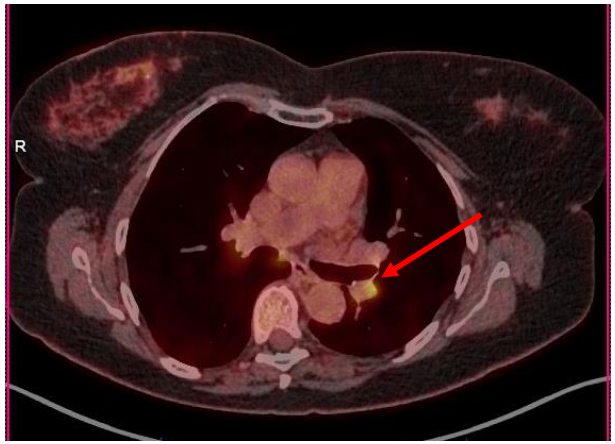

[1] Pritcharf J Clin Oncol 2012
[2] Schnipper J Clin Oncol 2012

TEP et bilan d'extension du cancer du sein

Quid des stades intermédiaires?

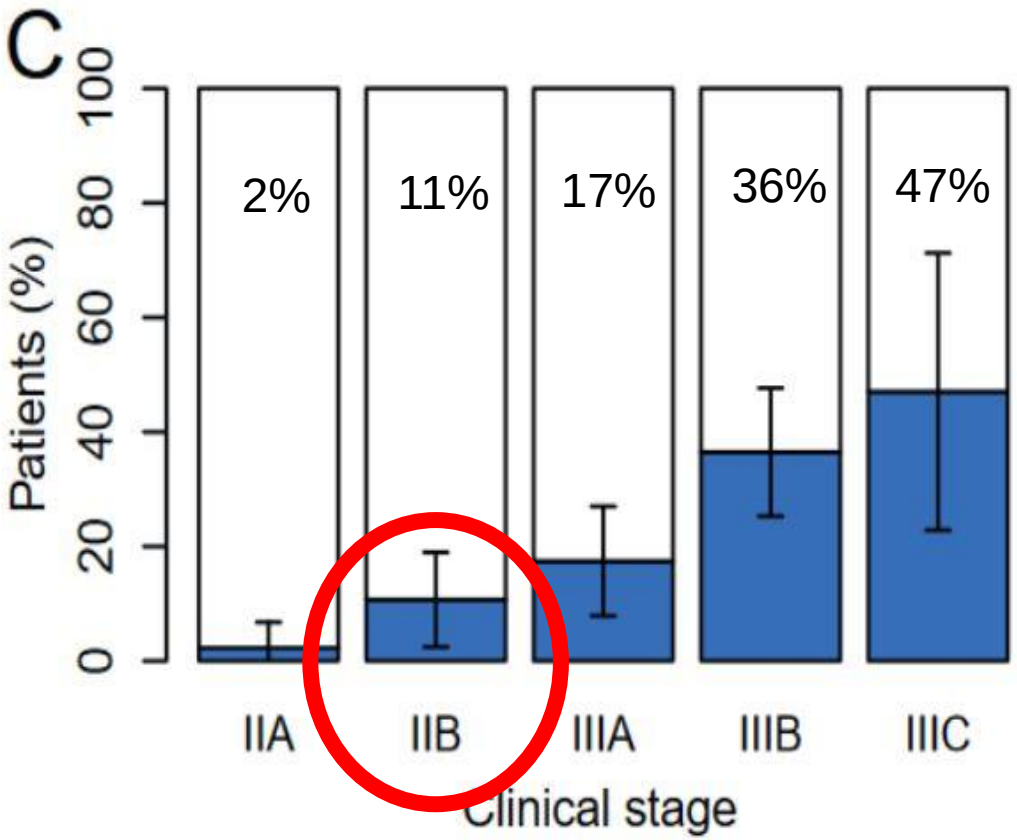

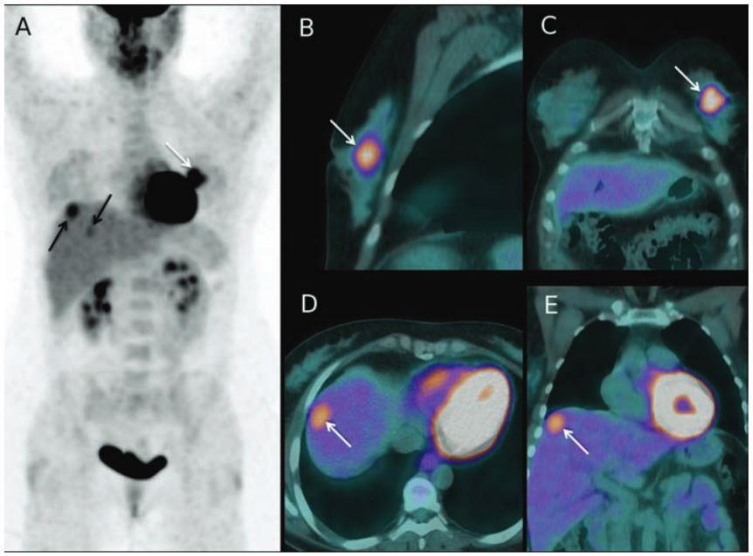

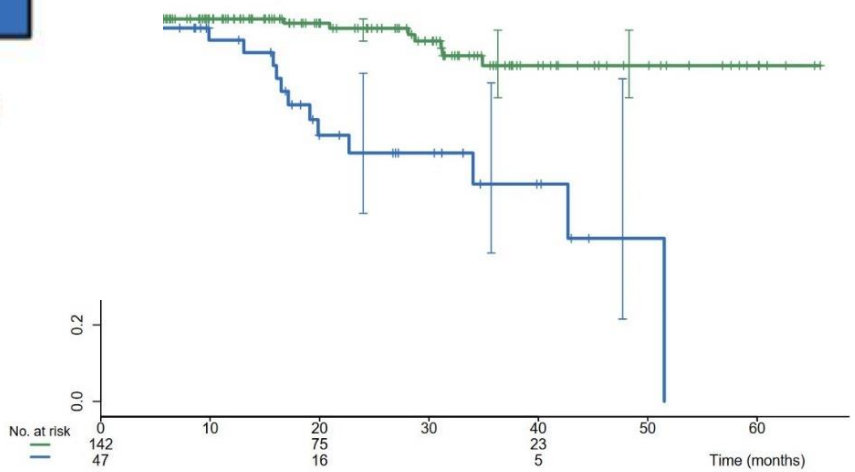

TEP vs imagerie conventionnelle:
taux de métastases fortuites

Groheux *et al.*, J Natl Cancer Inst.,2012

TEP et bilan d'extension du cancer du sein

Impact des caractéristiques clinico-biologiques

➢ *Quel impact du type histologique?*

Comparison of ^{18}F-FDG PET/CT for Systemic Staging of Newly Diagnosed Invasive Lobular Carcinoma Versus Invasive Ductal Carcinoma

Molly P. Hogan, Debra A. Goldman, Brittany Dashevsky, Christopher C. Riedl, Mithat Gönen, Joseph R. Osborne, Maxine Jochelson, Clifford Hudis, Monica Morrow and Gary A. Ulaner

J Nucl Med. 2015;56:1674-1680.

- Inclusion rétrospective de 235 patientes :146 ILC vs 89 IDC de stade III
- 2x plus de méta fortuites pour les IDC que pour les ILC (22% vs 11% pour stade III)
- ILC : 30% des patientes M+ ont des lésions ostéocondensantes non fixantes[1]

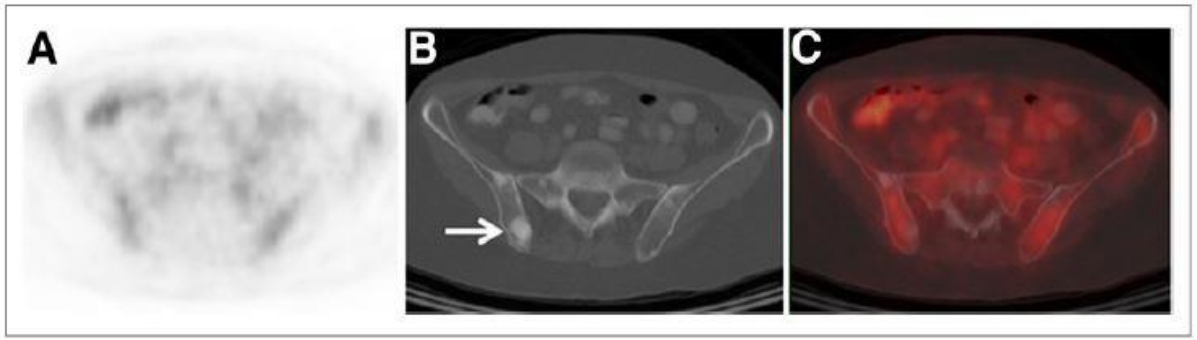

JNM The Journal of NUCLEAR MEDICINE

[1] Dashevsky et al. 2015

TEP et bilan d'extension du cancer du sein

Impact des caractéristiques clinico-biologiques tumorales sur le bilan d'extension

➢ *Quel impact de l'âge de la patiente?*

The rate of distant metastases on FDG-PET/CT at initial staging of breast cancer: comparison between women younger and older than 40 years

Vincent Lebon, Jean-Louis Alberini, Jean-Yves Pierga, Véronique Diéras, Nina Jehanno and Myriam Wartski

J Nucl Med.
Published online: September 1, 2016.
Doi: 10.2967/jnumed.116.178749

AJCC stage before PET/CT	<40y group	≥40y group
I (n=12)	**1** *(8%)*	**1** *(8%)*
IIA (n=32)	**3** *(9%)*	**4** *(13%)*
IIB (n=30)	**5** *(17%)*	**4** *(13%)*
III (n=33)	**14** *(42%)*	**15** *(45%)*
All stages (n=107)	**23** *(21%)*	**24** *(22%)*

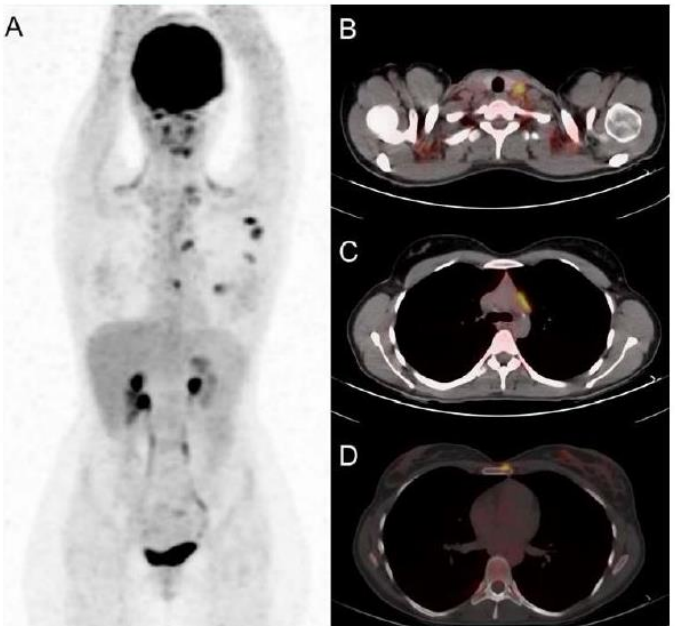

Nbre de patientes avec découverte de métastases fortuites en fonction de leur âge

JNM The Journal of NUCLEAR MEDICINE

TEP et bilan d'extension du cancer du sein

Impact des caractéristiques clinico-biologiques tumorales sur le bilan d'extension

➢ *Quel impact du phénotype tumoral?*

^{18}F-FDG-PET/CT for systemic staging of newly diagnosed triple-negative breast cancer

Gary A. Ulaner[1,2] · Raychel Castillo[1,2] · Debra A. Goldman[3] · Jonathan Wills[4] · Christopher C. Riedl[1,2] · Katja Pinker-Domenig[1] · Maxine S. Jochelson[1,2] · Mithat Gönen[3]

EJNMMI Octobre 2016

- 232 patientes / rétrospectif
- tumeur TNBC
- Métastases fortuites pour 15% stage IIB

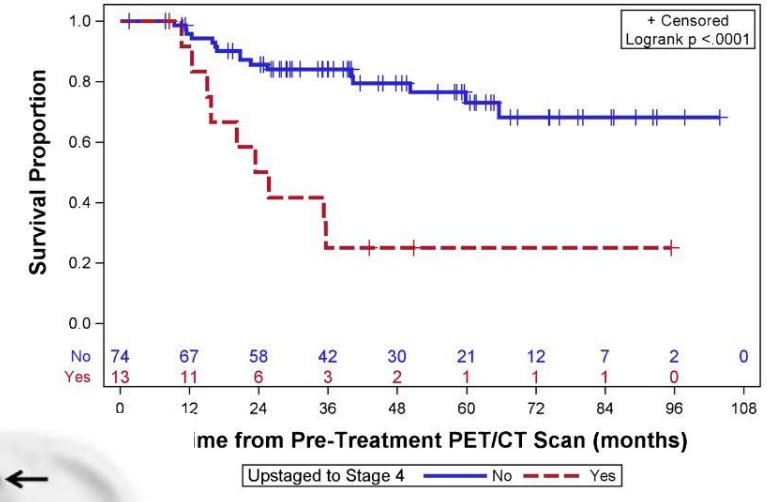

En Conclusion

Points clés

- La TEP au FDG est une des options du bilan d'extension du cancer du sein, performante à partir du stade IIB
- L'impact des caractéristiques biologiques tumorales sur le résultat du bilan d'extension TEP reste à mieux définir (signatures moléculaires?...)
- Quels bénéfices pour la patiente de la découverte d'une métastase fortuite? Nouvelles stratégies thérapeutiques pour la maladie oligo-métastatique?