Ces cas cliniques qui posent problème en RCP
(traitements locaux-chirurgicaux)

Atteinte d'un ganglion intra mammaire et ganglion axillaire négatif

Dr Anne-Sophie AZUAR
Centre Hospitalier de Grasse

Pas de conflit d’intérêt

Cas Clinique

Mme C. 62 ans,

NST G2 du QSE sein Dt

12 mm en imagerie

RH 90%, HER2-

N- axillaire

Cas clinique

Les images lymphoscintigraphiques sont obtenues 45 mn après 4 injections de nanocolloïdes dans la région péri-aréolaire.

Repérage lymphoscintigraphique la veille :1 GSA et 1 GS intramammaire
- l'une correspondant à une adénopathie axillaire droite (flèche 2)
- l'autre correspondant à une adénopathie intra-mammaire (flèche 1)



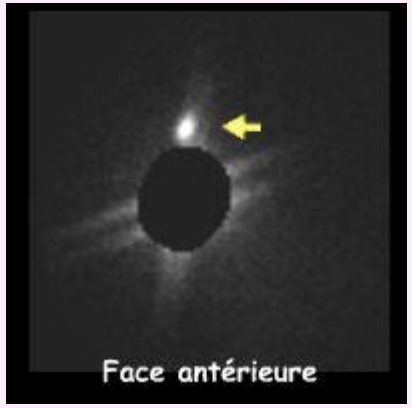

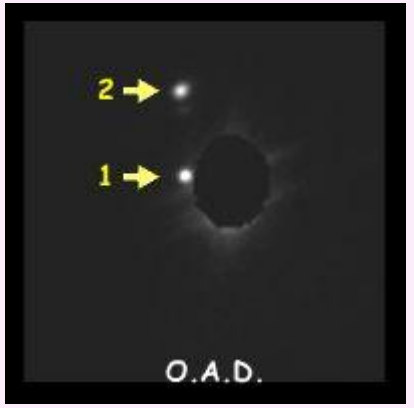

Cas clinique

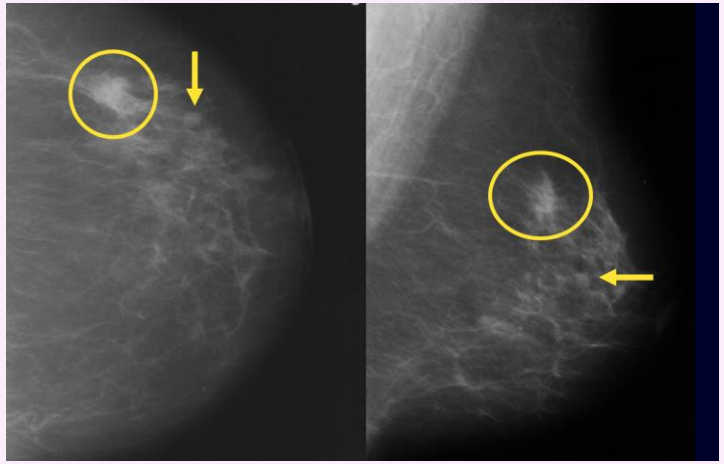

- Repérage échographique mammaire la veille : repérage d'un GSIM du QSE de topographie superposable au ganglion sentinelle intra-mammaire scintigraphique

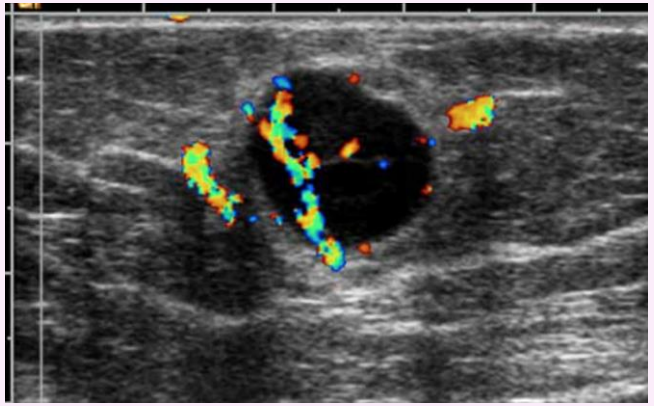

Attitude chirurgicale

- Mastectomie partielle par incision radiaire externe : lésion néoplasique évaluée en extemporanée
- Clipage du site d‘exérèse

- Les deux adénopathies ont été retrouvées à la chirurgie : le GS axillaire négatif
  le GSIM était positif

Signification du GSIM

- Rare : 2% des lymphoscintigraphies
- 0.7-50% : disparités liées au mode de diagnostic (mammographique, echographique, IRM, lymphoscintigraphique ou histologique)

[1] Mahajan A et al. Diagnosis of a malignant intramammary node retrospectively aided by mastectomy specimen MRI. Is the search worth it ? A case report and review of current literature. Korean J Radiol. 2013

[2] Troupis T, Michalinos A, Skandalakis P. Intramammary lymph nodes: a question seeking for an answer or an answer seeking for a question? Breast. 2012 Oct

Signification du GSIM

- Implications physiopathogéniques : voies ectopiques de drainage

- Implication pronostique : - Facteur intrinsèque,

  - GSIM + : facteur péjoratif

    Plus de N+ axillaire, + d'invasion lymphovasculaire

[1] Nassar A, Cohen C, Cotsonis G, Carlson G. Significance of intramammary lymph nodes in the staging of breast cancer: correlation with tumor characteristics and outcome. Breast J 2008

[2] Shen J, Hunt KK, Mirza NQ, Kuerer HM, et al. Intramammary lymph node metastases are an independent predictor of poor outcome in patients with breast carcinoma. Cancer 2004

Question 1 : une recherche systématique de GIM légitime ?

- Les métastases ganglionnaires intra-mammaires peuvent être observées dans :

- Les néoplasies connues du sein
- Les lymphomes mammaires, lymphomes cutanés
- Les localisations II de carcinomes ovariens
- Les localisations II de mélanomes
- Localisations II d'un cancer occulte du sein

[1] Intramammary metastatic melanoma of unknown primary orignin in 58-year old patient : a case report El-Tani Z, Duc C, Gluecker T, Cottier O. J Med Case Rep. 2016 Dec 20;1
[2] Case Report: Intramammary lymph node metastasis of an unknown primary, probably occult breast, undifferentiated carcinoma`. Sidiropoulou Z, Adélia F, Santos C, Monteiro L. 2017 Mar
[3] Unusual presentation of metastatic ovarian carcinoma as an enlarged intramammary lymph node. Mason C, Yokubaitis K, Hamilton R, Oza U, Shah Z, Spigel J, Wang J. 2015 Jul
[4] Ovarian serous papillary carcinoma, metastatic to intramammary lymph-node mimic a primary breast carcinoma on RX mammography. Maffini F, Bozzini A, Viale G. Breast J. 2012 Sep

Question 2 : Signification et implications du GSIM

- Configuration la plus rare : GS axillaire positif

et GS intramammaire négatif

- 1725 patientes, 38 GSIM pré opératoires,
- 89% analysés et contributifs
- 26% métastatiques
- 80% de GSIM+ et GSA+

- Métastases intramammaires ganglionnaires

sont de bons prédicteurs de positivité axillaire

Characteristics	+IMLN (Num. = 10) Num. of cases (%)	−IMLN (Num. = 24) Num. of cases (%)
Age (years)		
Median	55.9	57.1
Range	(29–74)	(41–74)
Size of the tumor (mm)		
Median	16.1	15.6
Range	(8–29)	(5–40)
Histological type		
In situ	0	4(16.7%)
Invasive ductal	9(90%)	16(66.7%)
Invasive lobular	0	3(12.5%)
Other	1(10%)	1(4.1%)
Histological grade		
In situ	0	4(16.7%)
I	6(60%)	5(20.8%)
II	2(20%)	9(37.5%)
III	1(10%)	2(8.3%)
Not available	1(10%)	4(16.7%)
Lymphovascular invasion		
Yes	2(20%)	2(8.3%)
No	7(70%)	17(70.8%)
Not available	1(10%)	5(20.8%)
Hormone receptors		
ER−/PR+	4(40%)	13(54.2%)
ER+/PR−	3(30%)	5(20.8%)
ER−/PR+	0	0
ER−/PR−	2(20%)	3(12.5%)
Not available	1(10%)	3(12.5%)
Axillary involvement		
SLN−	5(50%)	17(70.8%)
SLN+	4(40%)	4(16.7%)
Isolated tumor cells	1(10%)	0
Micrometastasis	2(20%)	2(20%)
Macrometastasis	1(20%)	2(20%)
No SLN	1(10%)[a]	3(12.5%)[b]

[1] Presence of intramammary lymph nodes in the preoperative lymphoscintigraphy to locate the sentinel lymph node. Clinical significance.Nogareda Z et al. Rev Esp Med nucl Imagen Mol 2015

[2] Intramammary lymph node sentinel metastasis without metastasis in axilla. Axillary lymph node dissection or conservative surgery? Vieira RA, et al. Rev Bras Ginecol Obstet. 2012



Question 2 : Signification et implications du GSIM

- Séries réalisant un curage axillaire systématique en cas de positivité du GS intra-mammaire et de négativité du GS axillaire : curage négatif
- 386 publications, 22 cas de GSIM positif avec GSA négatif : CA tous négatifs

[1] Presence of intramammary lymph nodes in the preoperative lymphoscintigraphy to locate the sentinel lymph node. Clinical significance. Nogareda Z et al. Rev Esp Med nucl Imagen Mol 2015
[2] The significance of intramammary lymph nodes in breast cancer : a systematic review and meta analysis. Abdullgaffar B et al. Int J Surg Pathol. 2012
[3] A positive intramammary lymph node does not mandate a complete axillary node dissection.Diaz R, Degnim AC, Boughey JC, Nassar A, Jakub JW. **Am J Surg**. 2012 Feb
[4] The clinical meaning of intramammary lymph nodes. Lee S.K et al. Oncology 2013

Quel poids donner à ce facteur pronostique

- Rôle exérèse chirurgicale ? Rançon cicatricielle supplémentaire
- Sensibiliser les pathologistes
- Rôle de la radiothérapie ? Quels champs selon la topographie du GSIM, irradiation aires ganglionnaires
- Argument intrinsèque de chimiothérapie ?

[1] Hogan BV, Peter MB, Shenoy H, Horgan K, Shaaban A. Intramammary lymph node metastasis predicts poorer survival in breast cancer patients. *Surg Oncol* 2010
[2] Mahajan A et al. Diagnosis of a malignant intramammary node retrospectively aided by mastectomy pecimen MRI. Is the search worth it ? A case report and review of current literature. Korean J Radiol. 2013
[3] Rampaul RS et al. Incidence of intramammary lymph nodes in completion mastectomy specimens after axillary node sampling : implications for breast conserving surgery. Breast. 2008
[4] Vieira RA et al. Intramammary lymph node sentinel metastasis without metastasis in axilla. Axillary lymph node dissection or conservative surgery? Rev Bras Ginecol Obstet. 2012

Messages

- Désescalade thérapeutique sur le plan de l'évaluation ganglionnaire
- En cas de GIM d'aspect anormal: repérage et prélèvement
- Les GSIMs devraient être intégrés dans le bilan d'imagerie des cancers du sein : exploration systématique des ganglions IM et axillaires en échographie

Messages

- Biopsie du GSIM et GSA recommandée mais geste axillaire dépendant du GSA
- Pas de CA en cas GSIM positif et axillaire négatif
- Absence de consensus clair : discussion multidisciplinaire et éclairée

  (radiologistes et anatomopathologistes) pour implications radiochirurgicales

Merci de votre attention