TEP fixant en axillaire et échographie axillaire normale: Quelle prise en charge axillaire?

Christelle FAURE
Sandrine PARISSE DI MARTINO
Pia AKL

Chirurgie – Centre Léon Bérard - LYON
Médecine nucléaire- Centre Léon Bérard - LYON
Radiologie- Centre Léon Bérard- LYON

PLAN

1. **Définition d'un ganglion axillaire suspect au TEP**
   Nombre de faux positifs

2. Définition échographique d'un ganglion normal
   Nombre de faux négatifs

3. Intérêt de l'IRM?

4. Littérature sur PET/CT associé à l'échographie

5. Série du CLB

6. Essai de conclusion…..

La TEP au 18F-FDG : principe

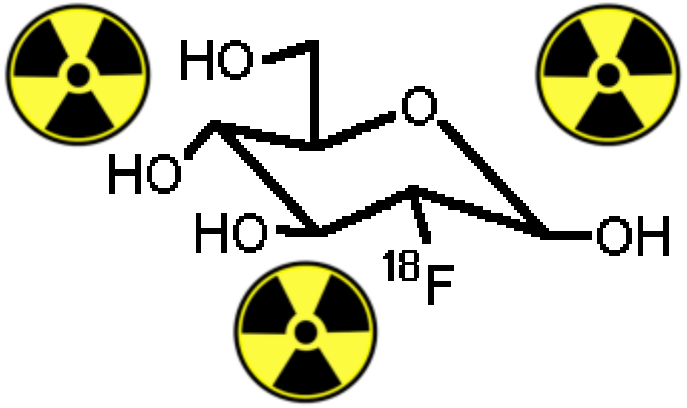

FDG = Glucose – OH + 18F =
18 fluoro-désoxy-glucose =
analogue du glucose
radioactif

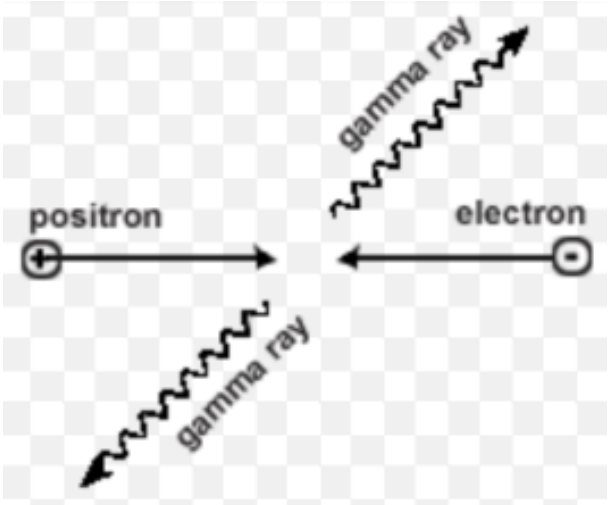

Création de deux photons d'annihilation

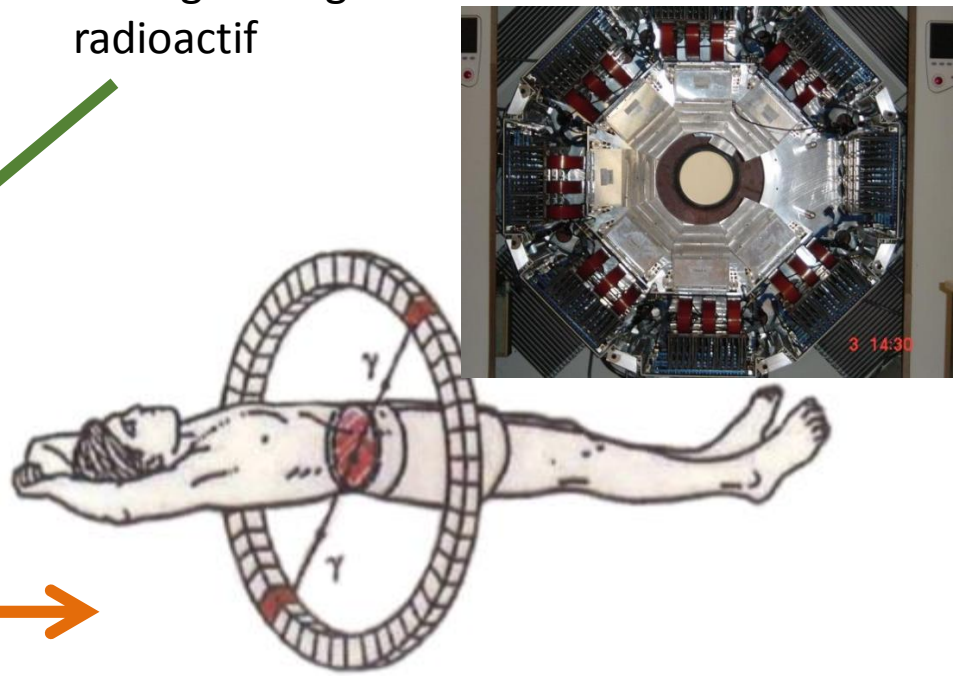

Détection des photons d'annihilation

Notion clef : la SUVmax

valeur de fixation normalisée - standardized uptake value

- Unité de mesure de l'intensité de fixation d'un hypermétabolisme (étude quantitative)

$$\text{SUVmax} = \frac{\text{fixation dans le tissu d'intérêt (kBq/mL)}}{\text{dose injectée (kBq) / poids (g)}}$$

Avec masse volumique du patient = 1g/mL

Buvat, understanding the limitation of SUV, médecine nucléaire, 2007

Notion clef : la SUVmax

- La SUVmax varie donc en fonction :

① Préparation du patient: durée du jeun, apport d'insuline…

② Le poids du patient

③ La Dose injectée

④ Des approximations liées au calcul

→Les SUV max d'un même patient peuvent varier jusqu'à 20% si on réalise deux TEP à 24H d'intervalle …

Buvat, understanding the limitation of SUV, médecine nucléaire, 2007

Notion clef : le volume partiel

- La TEP est limitée par **sa résolution spatiale aux alentours du cm**

: plus petite distance où deux points sont encore distincts

- Le signal des images infra-centrimétriques est identique en quantité mais plus étalé

et entraîne donc **une fixation moins intense des lésions**

: Jusqu'à 50% de perte de la fixation

Buvat, understanding the limitation of SUV, médecine nucléaire, 2007

Variation de l'intensité de la fixation tumorale en fonction de la classe moléculaire des cancers

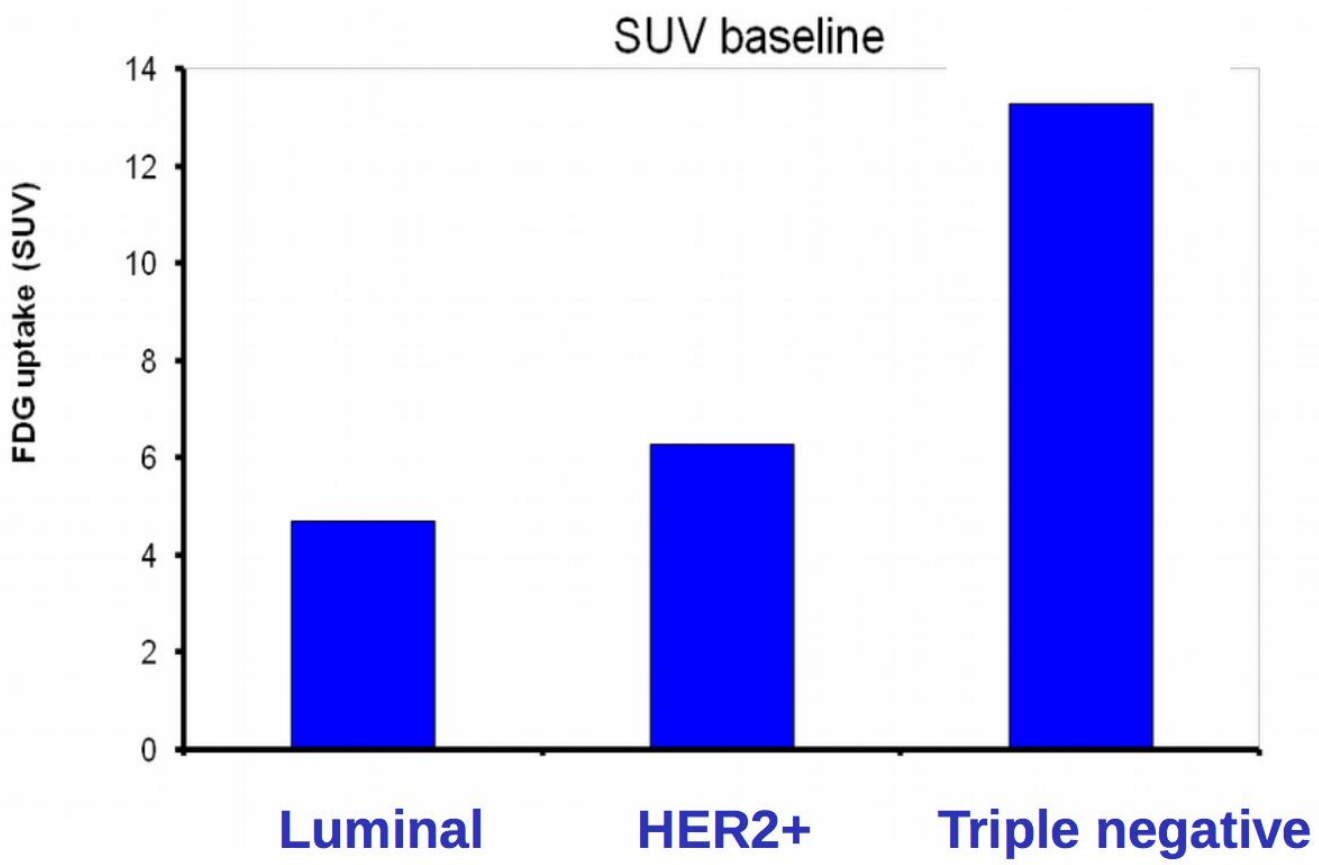

Grande **disparité de l'intensité de fixation** des néoplasies mammaires en fonction de leur histologie

Humbert O. et al, Annals of Oncology, 2012

Interprétation de la fixation ganglionnaire en fonction de la fixation de la lésion mammaire

- **Bilan d'extension par TEP au 18F-FDG moins optimal en cas de fixation faible:**

→ Plus le cancer mammaire fixe et plus on sera à l'aise pour déterminer le statut ganglionnaire et pour trouver les éventuelles métastases à distance

→ **Si fixation faible: interprétation délicate des ganglions infra-centimétriques** du creux axillaire par effet de volume partiel

→ **Intérêt ++ de réaliser la TEP avec la lésion mammaire en place**

Humbert O. et al, Annals of Oncology, 2012

Exemple de ganglion axillaire suspect

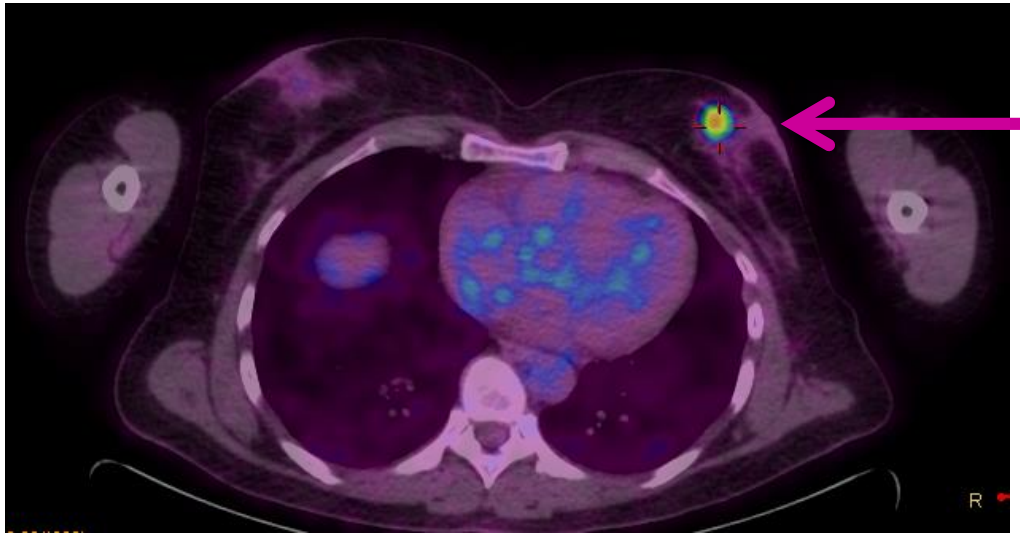

SUVmax 8

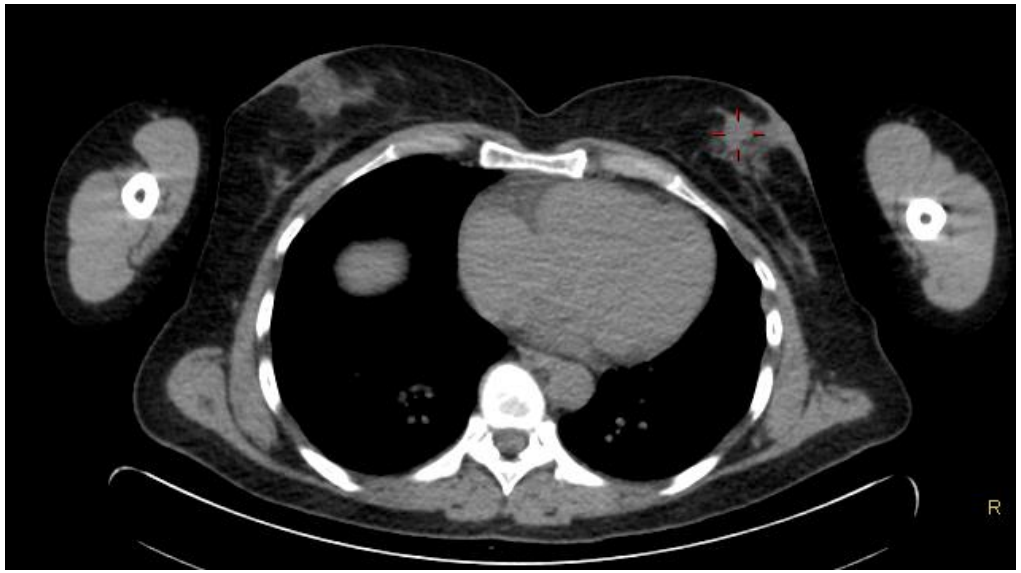

Exemple de ganglion axillaire suspect

Pas de fixation ganglionnaire de même ordre

SUVmax 4,7

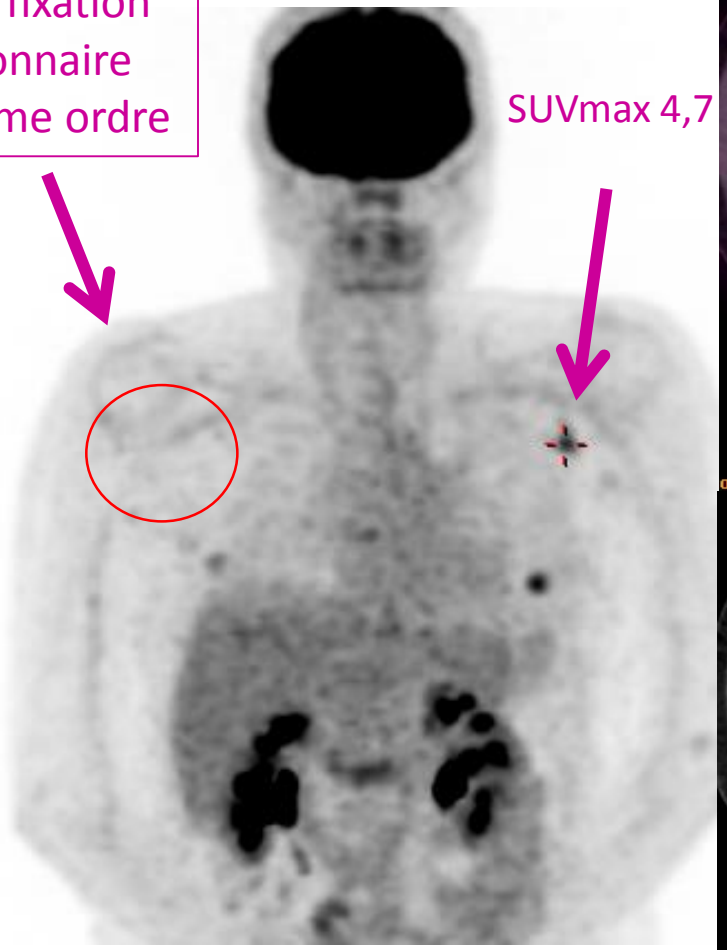

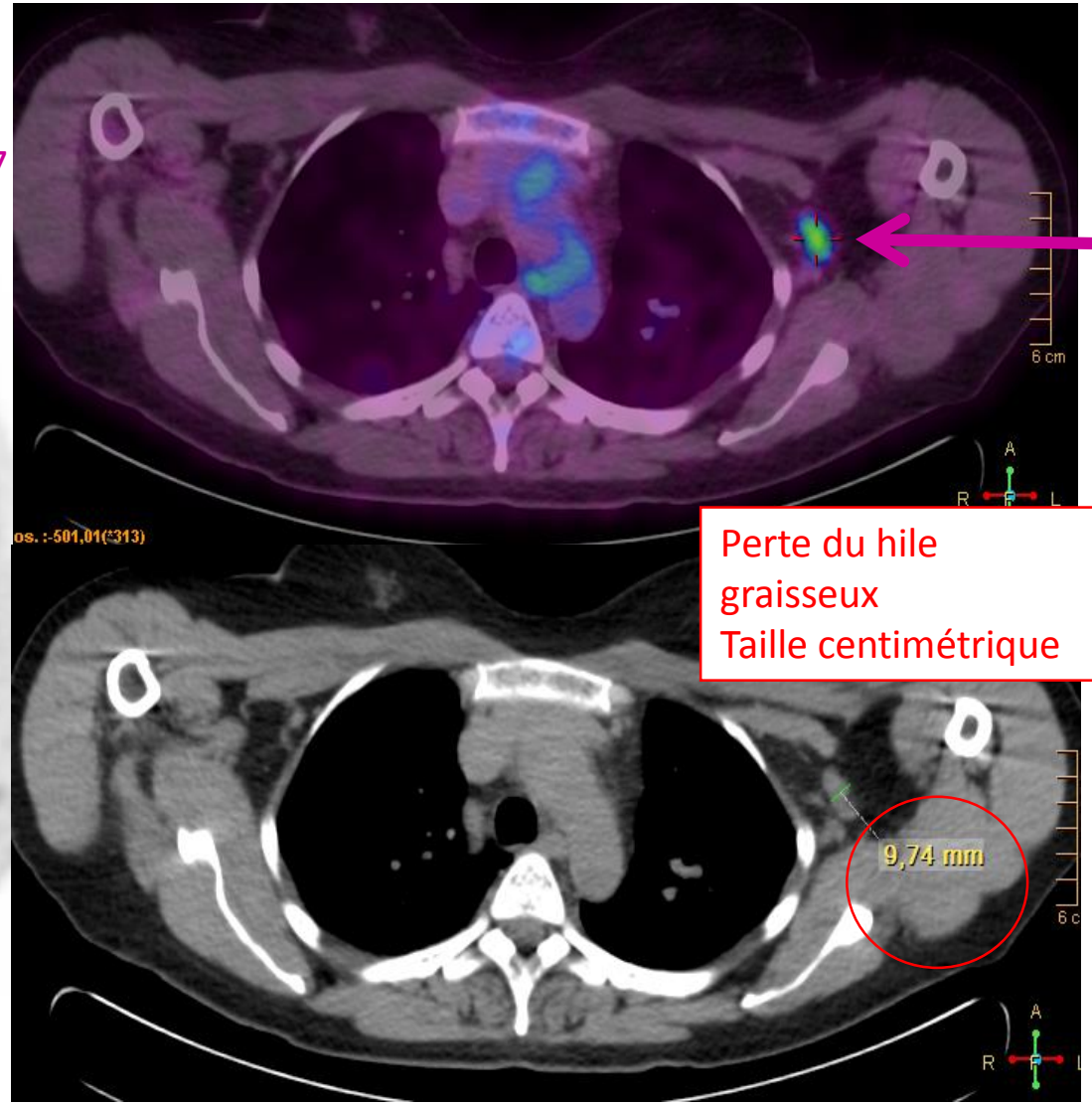

SUVmax 4,7

Perte du hile graisseux
Taille centimétrique

Exemple de ganglion axillaire douteux

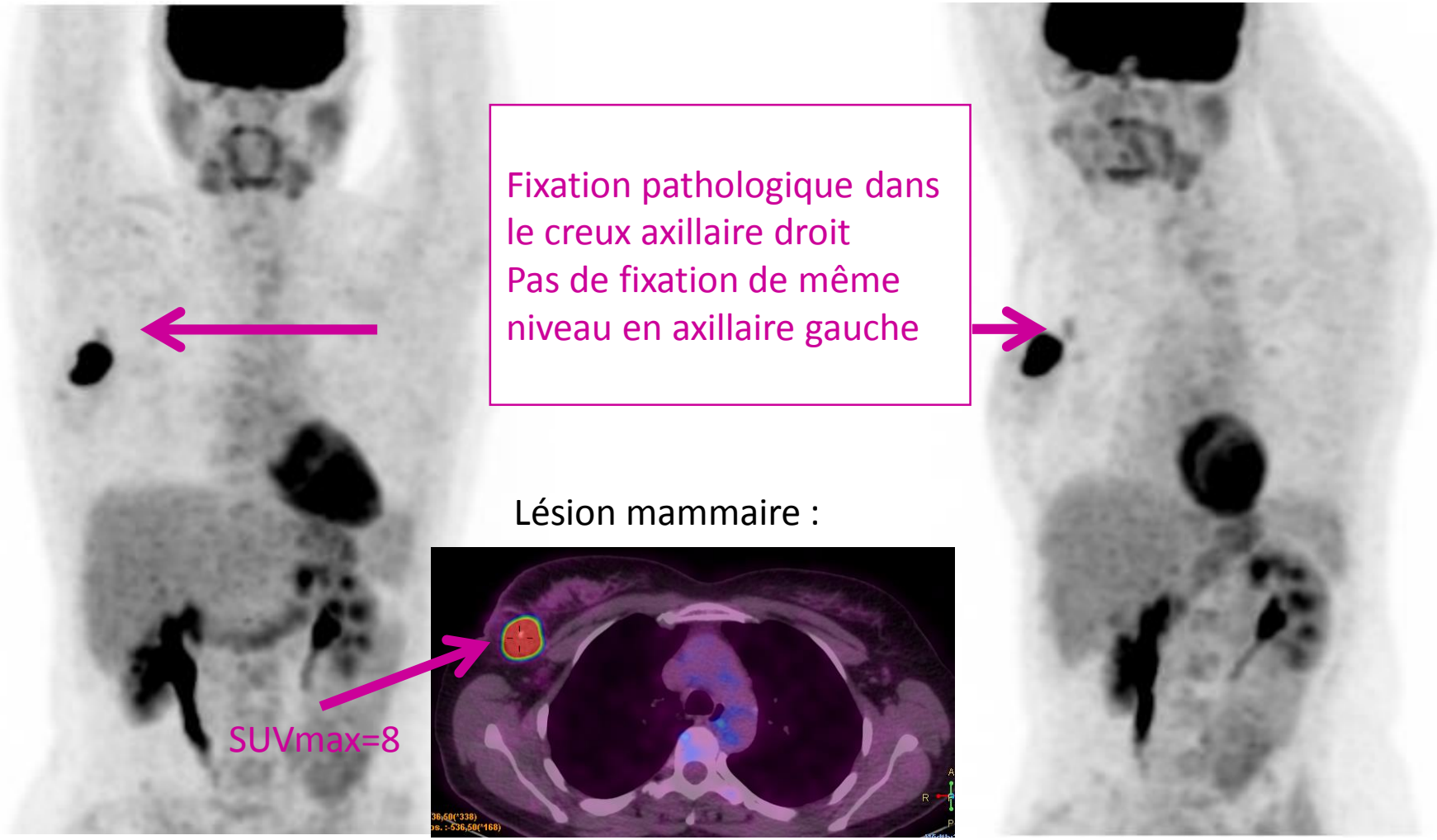

Exemple de ganglion axillaire douteux

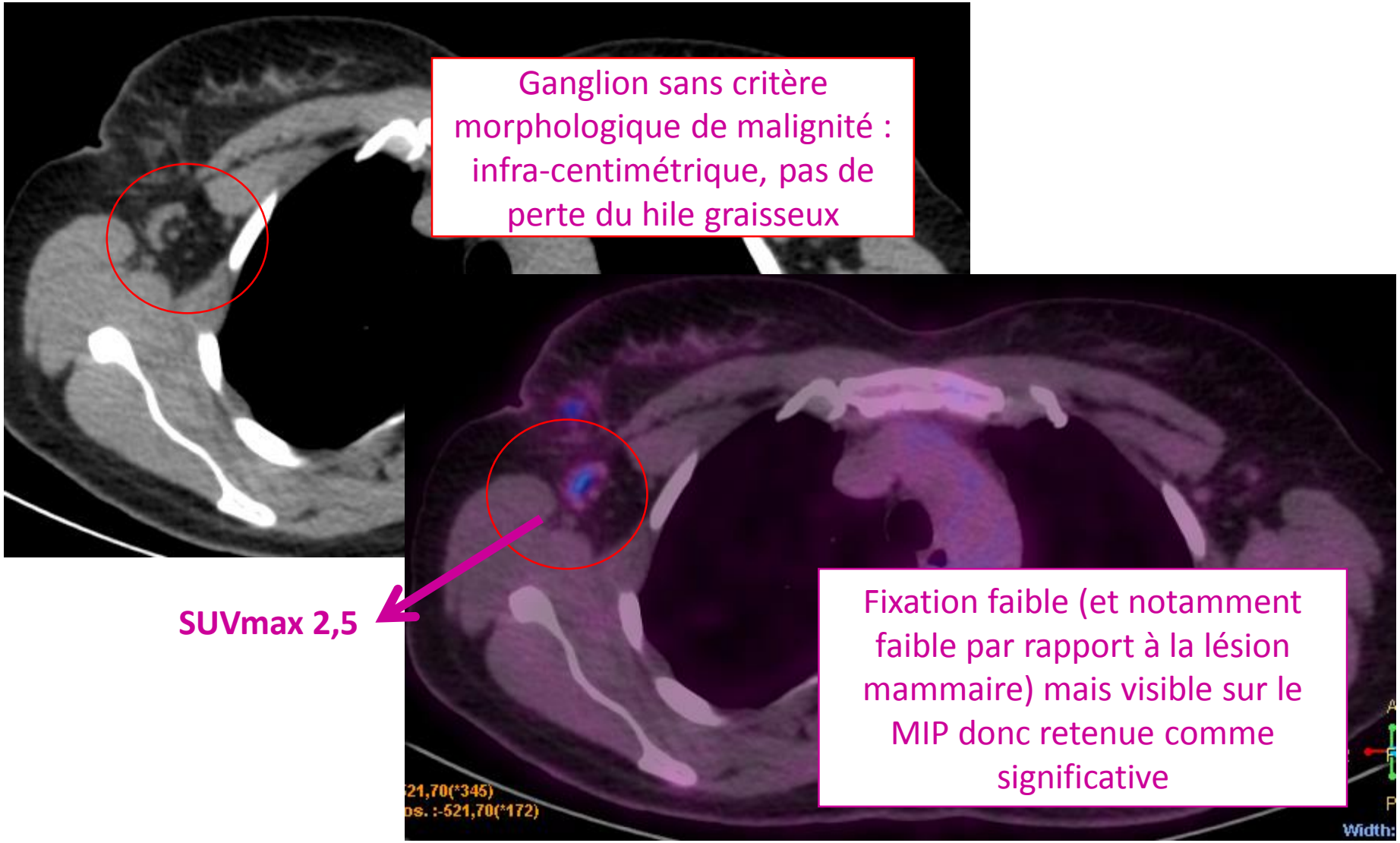

ELSEVIER

Available online at www.sciencedirect.com

ScienceDirect

EJSO 37 (2011) 187–198

EJSO
the Journal of Cancer Surgery

www.ejso.com

Review

Positron emission tomography (PET) for assessment of axillary lymph node status in early breast cancer: A systematic review and meta-analysis

K.L. Cooper [a,*], S. Harnan [a], Y. Meng [a], S.E. Ward [a], P. Fitzgerald [a], D. Papaioannou [a], L. Wyld [b,c], C. Ingram [b,c], I.D. Wilkinson [b,c], E. Lorenz [b,c]

Pooled sensitivity and specificity for PET and PET/CT.

Diagnostic test	N studies	N patients	Sensitivity (%) (95% CI)	Specificity (%) (95% CI)
All PET studies[31–56]	26	2591	63 (52–74)	94 (91–96)
PET/CT[31–37]	7	862	56 (44–67)	96 (90–99)
PET (no CT)[38–56]	19	1729	66 (50–79)	93 (89–96)

Méta analyse de Cooper 2011

7 Etudes de PET/CT
N=862
Sensibilité = 56% (95%CI:44-67%)
Spécificité=96% (95%CI:90-99%)

Pour les micrométastases:
Sensibilité=11% (95%CI:5-22%)
5 Etudes n=63

Pour les macrométastases:
Sensibilité=57% (95%CI:47-66%)
4 Etudes n=111

Publication	N	T N	pN+	PET/CT + N / %	Spe	FP	Se	FN
Song 2017 Korée rétrospectif	**128**	54%T1 43%T2	52/128 (40,6%)	29 (22,6%)	**94,7%**	**13,8%** **(4/29)**	48,1%	27% (27/99)
Jung 2015 Korée rétrospectif	**428**	T=2,3 cm+/-1,5 55%T1 40%T2	39% (167/428)		**81,6%**	**30%**	67,1%	20,5%
Printchard 2012 Canada prospectif	**325**	T= 2 cm 64%T1 34%T2	30% (97/428)	24/325 (7,4%)	**100%**	**4,1%** (1/24)	24%	24,6% (74/301)
Kim 2009 Rétrospectif Korée	**137**	T1-2 T=1,8+/-0,1cm	25,5% (35)	19,7% (27)	**100%**	**0%** **(0/27)**	77%	7,3% (8/110)
Chae 2009 Rétrospectif Korée	**108**	71%T1-27%T2 N0	31%	26% (28)	**84%**	**42,8%** **(12/28)**	48%	21,3% (17/80)
Heusner 2009 Rétrospectif allemagne	**54**	44%T1-56%T2 59%N0-26%N1	41%	30% (16/54)	**91%**	**18,8%** **(3/16)**	59%	23,7% (9/38)
Taira 2009 Rétrospectif Japon	**92**	68%T1-29%T2 N0	29%	20% (18/92)	**92%**	**27,8%** **(5/18)**	48%	18,9% (14/74)
Ueda 2008 Prospectif Japon	**183**	50%T1-37%T2 N0 et N+	32%	22% (40/183)	**95%**	**15%** **(6/40)**	58%	17,5% (25/143)
Veronesi 2007 Unicentrique rétrospectif	**236**	N- clinique 57%T1-37%T2 6%T3	43,6% (103)	18% (43/236)	**96%**	**11,6%** **(5/43)**	37%	33,7% (65/193)
Wahl 2004 Prospectif	**308**	12 %N+ T=15 mm	35%		**80%**	**38%**	61%	21%

Eur Radiol (2015) 25:1172–1181
DOI 10.1007/s00330-014-3452-y

BREAST

Tumour 18 F-FDG Uptake on preoperative PET/CT may predict axillary lymph node metastasis in ER-positive/HER2-negative and HER2-positive breast cancer subtypes

Jin You Kim · Suck Hong Lee · Suk Kim · Taewoo Kang · Young Tae Bae

- **Etude rétrospective coréenne**
- **671 patientes**
- 279 N+
- T=2,5+/-1,5

Facteurs prédictifs du statut ganglionnaire axillaire en analyse multivariée:

- SUV max tumorale élevée ≥ 4,25 p<0,001
- T>2 cm p=0,003
- Présence d'emboles p<0,001

Kim et al . Eur. Radiol. 2015

Eur Radiol (2015) 25:1172–1181
DOI 10.1007/s00330-014-3452-y

BREAST

Tumour 18 F-FDG Uptake on preoperative PET/CT may predict axillary lymph node metastasis in ER-positive/HER2-negative and HER2-positive breast cancer subtypes

Jin You Kim · Suck Hong Lee · Suk Kim · Taewoo Kang · Young Tae Bae

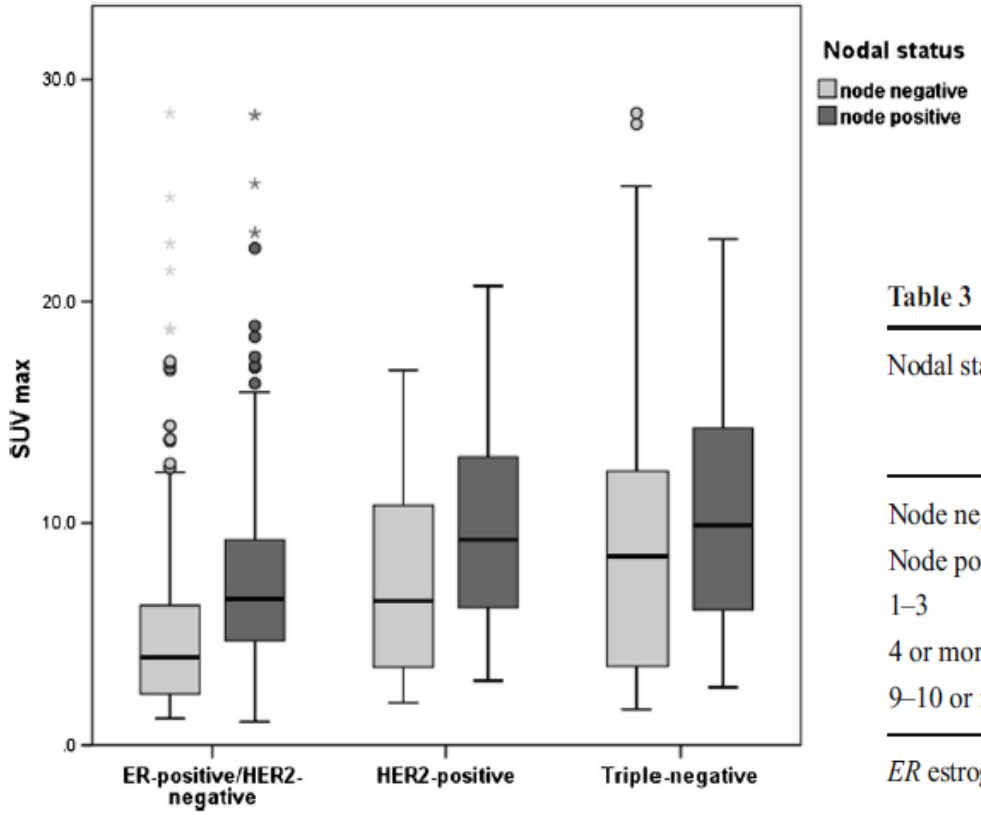

Risque d'envahissement ganglionnaire lié à SUV max tumorale

- pour lésions ER+ HER+ et ER+HER2-
- Pas pour lésions triples négatives

Si SUV max tumorale ≥4,25

- ER+HER2- OR=3,28; p<0,001
- ER+HER2+ OR=14,637; p=0,004
- Triple neg OR=2,45 ; p=0,161

Table 3 Tumour SUV_{max} values according to nodal status and tumor subtype

Nodal status	ER-positive/HER2-negative		HER2-positive		Triple-negative	
	N (%)	Mean SUV_{max} (range)	N (%)	Mean SUV_{max} (range)	N (%)	Mean SUV_{max} (range)
Node negative	274 (59.4)	5.2±4.2 (1.2, 28.5)	43 (44.3)	7.5±4.4 (1.9, 16.9)	75 (66.4)	9.4±7.5 (1.6, 28.5)
Node positive	187 (40.6)	7.8±5.0 (1.1, 28.4)	54 (55.7)	10.2±4.4 (2.9, 20.7)	38 (33.6)	10.6±5.3 (2.6, 22.8)
1–3	119 (25.8)	7.2±4.8 (1.1, 28.4)	29 (29.9)	9.8±4.7 (3.2, 20.7)	22 (19.5)	9.6±5.6 (2.6, 21.5)
4 or more	42 (9.1)	8.2±4.3 (2.5, 23.1)	11 (11.3)	10.4±3.9 (3.9, 16.1)	9 (8.0)	11.7±4.5 (3.0, 18.6)
9–10 or more	26 (5.6)	9.7±5.0 (4.4, 22.4)	14 (14.4)	10.6±4.2 (2.9, 17.9)	7 (6.2)	12.1±5.7 (4.4, 22.8)

ER estrogen receptor, *PR* progesterone receptor, *HER2* human epidermal growth factor receptor 2

Breast Cancer
DOI 10.1007/s12282-015-0629-4

ORIGINAL ARTICLE

The value of primary tumor ^{18}F-FDG uptake on preoperative PET/CT for predicting intratumoral lymphatic invasion and axillary nodal metastasis

Na Young Jung[1] · Sung Hoon Kim[2] · Bong Joo Kang[2] · Sonya Youngju Park[2] · Myung Hee Chung[1]

Etude coréenne rétrospective
428 cas carcinome infiltrant
T moy.=2,3 (0,3-12cm)
39%N+(167)

Risque d'envahissement ganglionnaire **axillaire lié**

En analyse multivariée

- **SUV max tumorale (>2,8)**
- **SUV max ganglionnaire (>0,72)**
- **Emboles**

Suv axillaire	SUV tumorale
AUC=0,783 (0,741-0,821)	AUC=0,677 (0,626-0,729)

Si seuil SUV gg axillaire>0,72	Si seuil SUV tumorale >2,8
Se=85,8 Spe=77,8 VPP=74,7 VPN=79,4	Se=63,2 Spe=65 VPP=54,1 VPN=75,3

Table 3 Multiple logistic regression of factors affecting axillary LN metastasis

	Odds ratio	*p* value
Age	0.96	0.08
Tumor SUV_{max} (>2.8 vs. ≤2.8)	4.00	0.04*
LN SUV_{max} (>0.72 vs. ≤0.72)	5.37	0.00*
Size	1.00	0.98
Lymphatic invasion	180.97	0.00*
Nuclear grade	1.24	0.85
Histologic grade	3.18	0.34
HER2	1.19	0.72

LN lymph node, SUV_{max} maximum standardized uptake value
* Statistically significant

Performance diagnostique meilleure pour SUV ggnaire / SUV tumorale

Jung et al. Breast cancer 2015

Ann Surg Oncol (2017) 24:2174–2181
DOI 10.1245/s10434-017-5860-0

Annals of
SURGICAL ONCOLOGY
OFFICIAL JOURNAL OF THE SOCIETY OF SURGICAL ONCOLOGY

ORIGINAL ARTICLE – BREAST ONCOLOGY

Predictive Value of ^{18}F-FDG PET/CT for Axillary Lymph Node Metastasis in Invasive Ductal Breast Cancer

Bong-Il Song, MD, Hae Won Kim, MD, PhD, and Kyoung Sook Won, MD, PhD

Department of Nuclear Medicine, Dongsan Medical Center, Keimyung University School of Medicine, Daegu, Korea

Etude rétrospective coréenne
128 patientes
29 PET + axillaire: 25N+

➢ **Performance diagnostique meilleure pour SUV ganglionnaire en association à la SUV tumorale en fonction du sous-type tumoral**

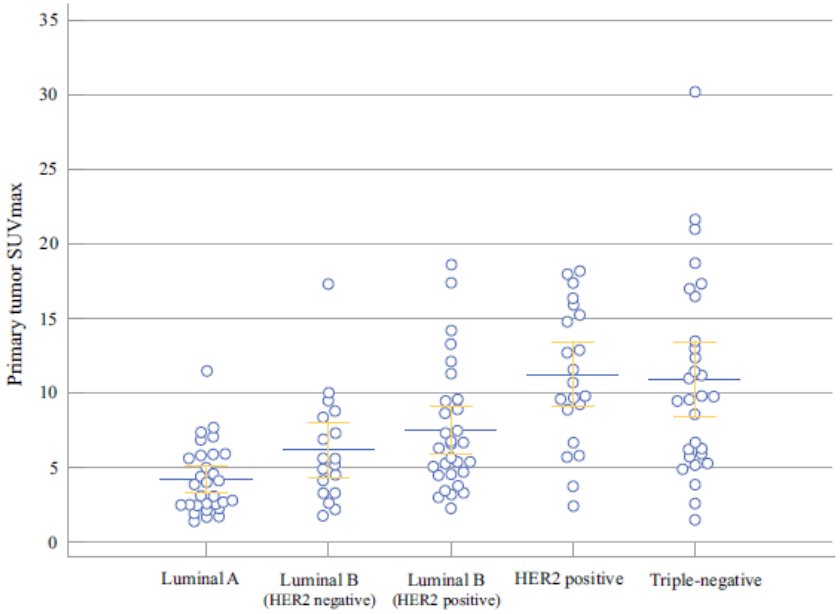

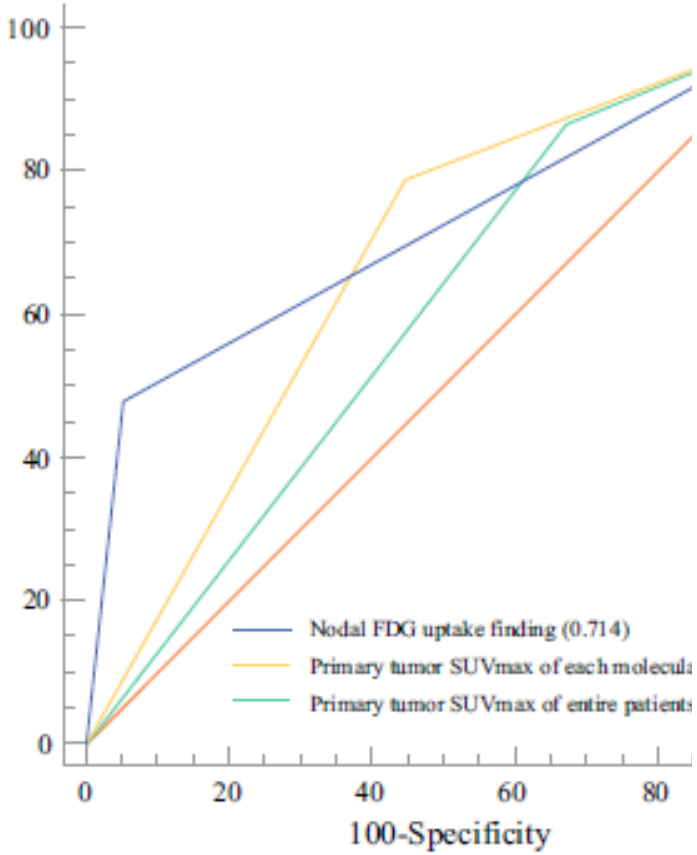

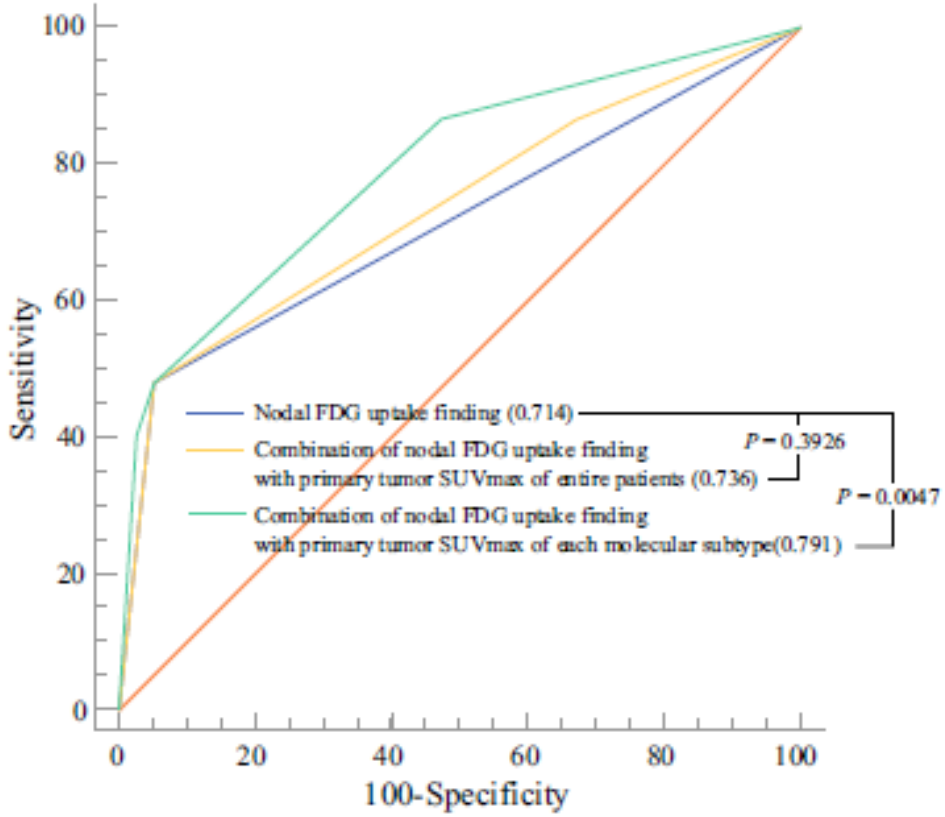

PET/CE et lobulaires infiltrants

Original article

Nuclear Medicine Communications

Clinical utility of ^{18}F-FDG PET/CT in low ^{18}F-FDG-avidity breast cancer subtypes: comparison with breast US and MRI

Hye Lim Park, Ie Ryung Yoo, Joo Hyun O, Hyoungwoo Kim, Sung Hun Kim and Bong Joo Kang

Table 4 Sensitivity, specificity, and accuracy of initial axillary lymph node staging

	PET/CT		Ultrasonography		MRI	
	Positive	Negative	Positive	Negative	Positive	Negative
Pathology						
Positive	17	16[a]	14	19	17	16
Negative	6	105	11	100	13	98
Sensitivity (95% CI)	51.5 (35.2–67.5)		42.4 (27.2–59.2)		51.5 (35.2–67.5)	
Specificity (95% CI)	94.6 (88.7–97.5)		90.1 (80.4–92.5)		88.3 (80.9–93.0)	
Accuracy (95% CI)	84.7 (78.8–90.6)		79.2 (72.5–85.8)		79.9 (73.3–86.4)	

CI, confidence interval.
[a]Of the 16 false-negative axillary lymph node on PET/CT, two were mucinous carcinoma and the others were invasive lobular carcinoma. The mean maximum standardized uptake value of primary tumors with perceptible uptake were 2.29 ± 1.04 (range: 2–4.2). One had imperceptible fluorine-18-fluorodeoxyglucose uptake. T stages of primary tumors were six of T1, six of T2, and four of T3.

Etude coréenne rétrospective
142 patientes
84 lobulaires infiltrants
49 carcinomes mucineux
11 carcinomes tubuleux
33N+/144 (30% pour lobulaires)

88 % PET positifs
23 PET axillaire+: 17 VP et 6 FP

Performance diagnostique non inferieure aux autres modalités d'imagerie pour la détection des métastases ganglionnaires

Même performance diagnostique que les autres histos

Fixation ganglionnaire liée à la fixation tumorale : difficultés d'interprétation si SUV tumorale et ggnaire basses

Park et al. Nuclear Medecine 2017

2 Valeur de l’échographie???

Taux de faux négatifs

Qu’est-ce qu’un ganglion suspect en échographie?

1. Epaississement cortical focal ou diffus >3mm

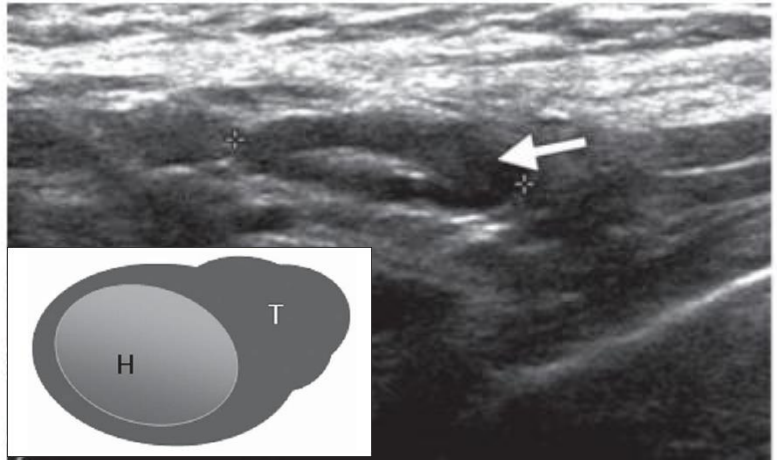

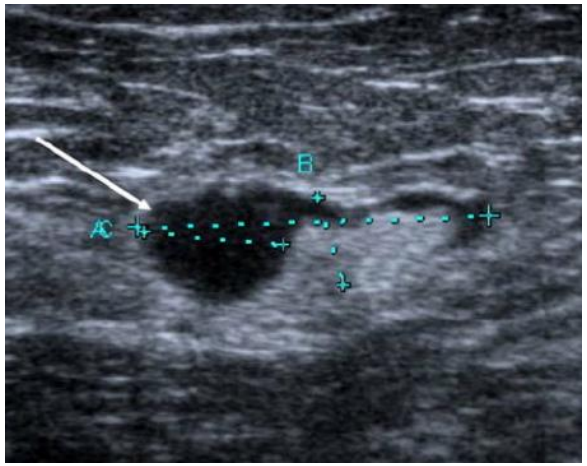

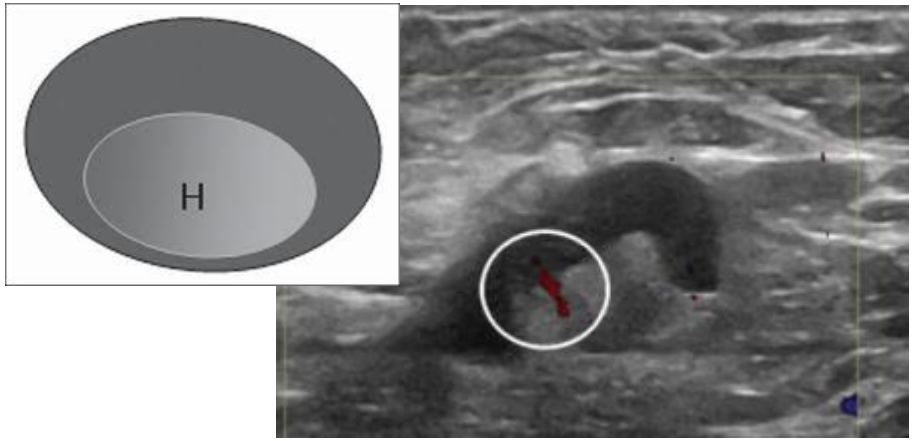

2. Disparition du hile graisseux
3. Forme ronde hypoéchogène

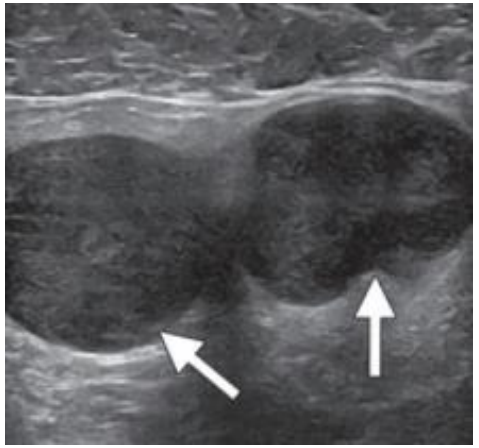



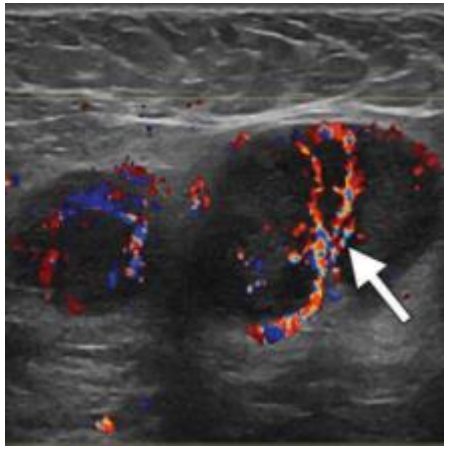

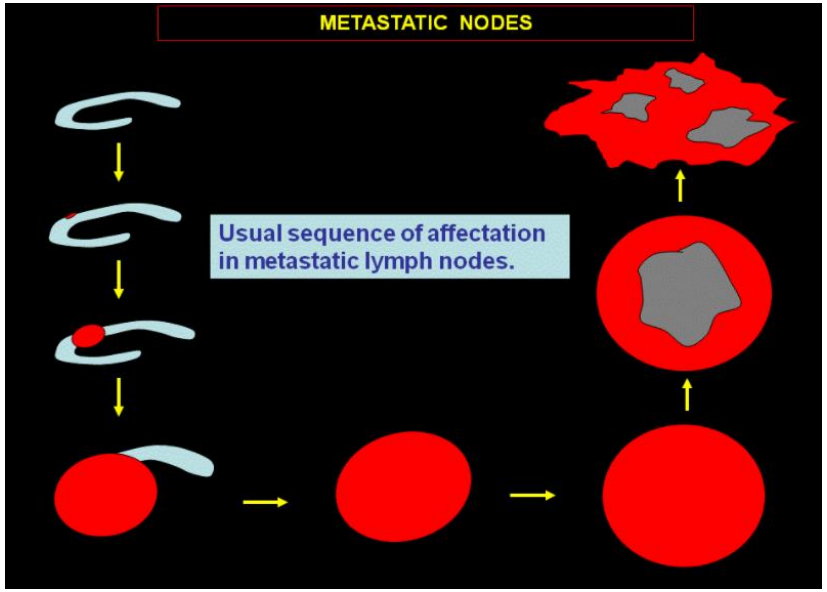

Preoperative Ultrasound-Guided Needle Biopsy of Axillary Nodes in Invasive Breast Cancer

Meta-Analysis of Its Accuracy and Utility in Staging the Axilla

Nehmat Houssami, MBBS, PhD, Stefano Ciatto, MD,† Robin M. Turner, PhD,* Hiram S. Cody, III, MD,‡ and Petra Macaskill, PhD**

6166 patientes
2874 écho et biopsies
47,2%N+
T moy.=21,2mm

Se = 79,6% (95%CI 74,1-84,2)

Spe = 98,3% (95%CI 97,2-99,0)

PPV = 97,1% (95%CI 95,2-98,3)

19,8 % des patientes ont CA systématique

En fonction des études:
→ Se écho + cyto = 6 à 63% si on prend ttes les patientes et non celles avec écho suspecte

Houssami et al. Annals of surgery- 2011

Ultrasound and fine needle aspiration cytology of axillary lymph nodes in breast cancer. To do or not to do?

M.W.H. Leenders [a,*], M. Broeders [a], C. Croese [a], M.C. Richir [a], H.L.S. Go [b], B.L.A.M. Langenhorst [a], S. Meijer [c], W.H. Schreurs [a]

THE BREAST

Accuracy of axillary US, FNAC and the combined technique (US + FNAC) in breast cancer.

		n	Sensitivity % (No. of cases)	Specificity % (No. of cases)	PPV % (No. of cases)	NPV % (No. of cases)	Overall accuracy % (No. of cases)
US	Overall	1150	43.8 (188/429)	80.7 (582/721)	57.5 (188/327)	70.7 (582/823)	67.0 (770/1150)
	T1	744	37.9 (78/206)	84.0 (452/538)	47.6 (78/164)	77.9 (452/580)	71.2 (530/744)
	T2	381	49.0 (100/204)	70.6 (125/177)	65.8 (100/152)	54.6 (125/229)	59.1 (225/381)
	T3	25	52.6 (10/19)	83.3 (5/6)	90.9 (10/11)	35.7 (5/14)	60.0 (15/25)
	Micro	117	22.2 (26/117)				
	Macro	312	51.9 (162/312)				
FNAC	Overall	320	57.6 (106/184)	99.3 (135/136)	99.1 (106/107)	63.4 (135/213)	75.3 (241/320)
	T1	165	50.6 (40/79)	100 (86/86)	100 (40/40)	68.8 (86/125)	76.4 (126/165)
	T2	145	60.4 (58/96)	98.0 (48/49)	98.3 (58/59)	55.8 (48/86)	73.1 (106/145)
	T3	10	88.9 (8/9)	100 (1/1)	100 (8/8)	50.0 (1/2)	90.0 (9/10)
	Micro	26	15.4 (4/26)				
	Macro	158	64.6 (102/158)				
US + FNAC	Overall	1150	24.7 (106/429)	99.9 (720/721)	99.1 (106/107)	69.0 (720/1043)	71.8 (826/1150)
	T1	744	19.4 (40/206)	100 (538/538)	100 (40/40)	76.4 (538/704)	77.7 (578/744)
	T2	381	28.4 (58/204)	99.4 (176/177)	98.3 (58/59)	54.7	61.4 (234/381)
	T3	25	42.1 (8/19)	100 (6/6)	100 (8/8)	35.3 (6/17)	56.0 (14/25)
	Micro	117	3.4 (4/117)				
	Macro	312	32.7 (102/312)				

US, ultrasound; FNAC, fine needle aspiration cytology; PPV, positive predictive value; NPV, negative predictive value; T1, breast carcinoma of 2 cm or smaller; T2, breast carcinoma larger than 2 cm but not larger than 5 cm; T3, breast carcinoma larger than 5 cm; Micro, micrometastases (larger than 0.2 mm but not larger than 2 mm); Macro, macrometastases (larger than 2 mm).

- **Echo et cyto: FN =28,1%**
- **Identification méta gg = 24,7%**
  avec 3,4% pour micrométas
  et 32,7% pour macrométas

- Etude rétrospective
- Pays-bas
- **1132 patientes**
- T moy=19,5mm
- 37%N+(429/1150)

cT1: 19,4% N+ identifiés
cT2: 28,4%
cT3: 42,1%

RESEARCH Open Access

Accuracy of axillary ultrasound in preoperative nodal staging of breast cancer - size of metastases as limiting factor

Angrit Stachs[1*], Katja Göde[2], Steffi Hartmann[1], Bernd Stengel[3], Ulrike Nierling[1], Max Dieterich[1], Toralf Reimer[1] and Bernd Gerber[1]

Etude rétrospective allemande

470 patientes

166(35%)N+

79 Echo suspecte (17%)

Taux de FN = 23% (87/378)

En analyse multivariée

→ **seul facteur indépendant du taux de FN écho: Taille méta. ggnaire**

Groupe vrais positifs (VP): taille moy. Envahsst ggnaire=15,5 mm(SD 6,80)
Groupe faux négatifs (FN): taille moy. Envahisst ggnaire= 7,7mm (SD 5,2)
P<0,001

Méta ggnaire<5mm: 90% de FN

Méta ggnaire ≥ 10 mm : 75% de détection écho

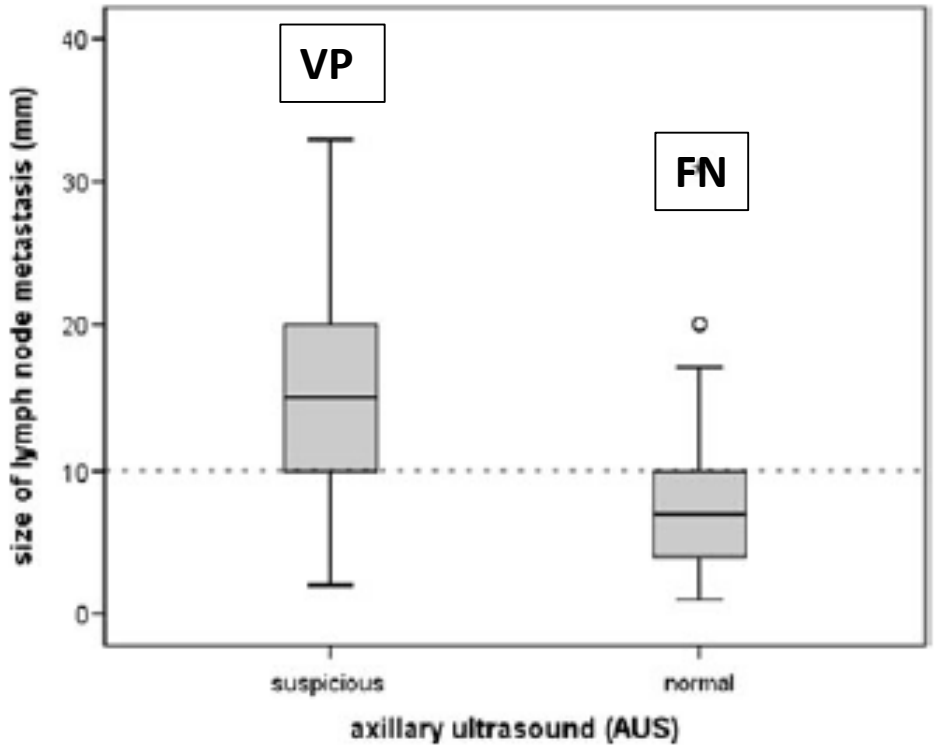

Figure 2 Boxplot graph illustrating the difference in nodal metastasis size (mm) in all patients with suspicious (TP = true-positive) and normal axillary ultrasound (FN = false-negative).

Stachs et al. 2013

3 Intérêt de l’IRM???

Autres examens : IRM

Clinical Radiology 72 (2017) 295–301

Contents lists available at ScienceDirect

Clinical Radiology

journal homepage: www.clinicalradiologyonline.net

Table 2
The pooled sensitivity and specificity of MRI and PET/CT in the evaluation of lymph node metastasis in breast cancer.

Diagnostic Test	No. of studies	No. of patients	Sensitivity, % (95% CI)	Specificity, % (95% CI)	DOR (95% CI)
All MRI	8	551	0.82 (0.78–0.86)	0.96 (0.95–0.97)	64.97 (21.12–199.88)
DWI	5	365	0.83 (0.78–0.87)	0.97 (0.96–0.98)	
USPIO MRI	2	137	0.91 (0.83–0.97)	0.94 (0.89–0.97)	
DCE MRI	2	73	0.58 (0.39–0.75)	0.85 (0.70–0.94)	
All PET/CT	10	943	0.64 (0.59–0.69)	0.93 (0.90–0.95)	18.84 (11.71–31.76)
Prospective	6	441	0.69 (0.62–0.75)	0.95 (0.91–0.97)	
Retrospective	4	502	0.59 (0.52–0.66)	0.91 (0.87–0.94)	

Méta- analyse regroupant 21 Etudes:

→ L'IRM a une meilleure sensibilité : PET/CT et une spécificité comparable

→ Meilleur diagnostic Odds ratio (DOR): 51,28 pour IRM et 18,84 pour PET/CT

Role of axillary ultrasound, magnetic resonance imaging, and ultrasound-guided fine-needle aspiration biopsy in the preoperative triage of breast cancer patients

I. Barco[1] · C. Chabrera[2] · A. García-Fernández[1] · M. Fraile[3] · S. González[4] · L. Canales[5] · J. M. Lain[6] · C. González[7] · M. C. Vidal[8] · E. Vallejo[9] · J. Deu[1] · A. Pessarrodona[9] · N. Giménez[10,11] · M. García Font[12]

Echo nle IRM nle: 27%N+
Echo nle IRL anle: 43% N+
Écho anle IRM nle: 68% N+
Echo anle IRM anle : 90%N+

	US neg[a] *N* (%)	RMI neg[a] *N* (%)	US neg RMI neg *N* (%)
	1191 (77.7)	1166 (86.3)	1029 (76.4)
Tumor burden			
Lymph node neg	879 (73.8)	797 (68.4)	753 (73.2)
Lymph node pos	312 (26.2)	369 (31.6)	276 (26.8)
1	203 (17.1)	214 (18.3)	176 (17.1)
2	45 (3.8)	55 (47)	41 (4)
≥3	64 (5.4)	100 (8.6)	59 (5.7)
n	1533	1351	1345

→1,6%(5) de FN écho rattrapés par IRM anle
Avec écho de 2nd look et cyto+

16% de micrométas (97/598)

83%(81/97) micrométas non vues en écho
90%(82/91) micrométas non vues IRM
P=0,182

Clin Transl oncol 2016

4 PET/CT associé à l’Echographie

Breast Cancer
DOI 10.1007/s12282-016-0684-5

ORIGINAL ARTICLE

The roles of ^{18}F-FDG-PET/CT and US-guided FNAC in assessment of axillary nodal metastases in breast cancer patients

Yasuharu Nakano[1] · Masakuni Noguchi[1] · Miki Yokoi-Noguchi[1] · Yukako Ohno[1] · Emi Morioka[1] · Takeo Kosaka[2] · Tomoko Takahashi[3] · Hiroshi Minato[4]

- Série rétrospective japonaise 2016
- 298 patientes
- 50%T1-40%T2
- 90%N0-10%N1

20% PET + (59) → **15% faux positifs** (9)
83,5% Echo nle (249) et **6,7% Echo anle et cyto neg** (20) → **27,5% de faux négatifs** (74)

Table 3 Comparison of diagnostic performance of ^{18}F-FDG-PET/CT, US and US-guided FNAC in diagnosis of axillary lymph node metastases

	US-guided FNAC	^{18}F-FDG-PET/CT	US	^{18}F-FDG-PET/CT +US	*p* value
Accuracy	80 % (39/49)	79 % (236/298)	78 % (232/296)	77 % (228/298)	NS
Sensitivity	74 % (29/39)[a]	49 % (50/103)[b]	48 % (49/102)[c]	38 % (39/104)[d]	a vs. b, c, d: $p < 0.01$
Specificity	100 % (10/10)	95 % (186/195)	94 % (183/194)	97 % (189/194)	NS

^{18}F-FDG-PET/CT ^{18}F-fluorodeoxyglucose-positron emission tomography/computed tomography, *US* ultrasonography, *FNAC* fine needle aspiration cytology

a, b, c and d Represents the sensitivity of US-guided FNAC was significantly different with those of ^{18}F-FDG-PET/CT, US and ^{18}F-FDG-PET/CT+US ($p < 0.01$)

→**Performance diagnostique comparable entre le PET/CT et L'écho-cyto**

BMC Cancer
BMC Cancer
BioMed Central
BioMed Central

Research article

Open Access

Utility of ^{18}F-fluoro-deoxyglucose emission tomography/computed tomography fusion imaging (^{18}F-FDG PET/CT) in combination with ultrasonography for axillary staging in primary breast cancer

Shigeto Ueda[1], Hitoshi Tsuda*[2], Hideki Asakawa[1], Jiro Omata[1], Kazuhiko Fukatsu[3], Nobuo Kondo[4], Tadaharu Kondo[5], Yukihiro Hama[6], Katsumi Tamura[6], Jiro Ishida[6], Yoshiyuki Abe[6] and Hidetaka Mochizuki[1]

UEDA 2008
Etude prospective japonaise
183 patientes avec PET/CT et écho+/- cyto
50%pT1-37%pT2-8%pT3
32% N+(59/183)

Quantification visuelle du PET/CT

22%PET + (40/183)
→15% FP (6/40)
→85% N+ (34/40)

20% FN Echo (27/150)

PPV=100%
NPV=77%
AC=79%
Se=35,6

Table 2: Diagnostic performance of ^{18}F-FDG PET/CT and ultrasonography in axillary staging

^{18}F-FDG uptake	TP	TN	FP	FN	Sensitivity (%)	Specificity (%)	PPV (%)	NPV (%)	AC (%)
Visual assessment	34	118	6	25	57.6	95.2	85	82.5	[illegible]
SUV cutoff point									
0.8	30	118	6	29	50.8	95.2	83.3	80.3	[illegible]
1.3	24	122	2	35	40.7	98.4	92.3	77.7	79.8
1.5	21	123	1	38	35.6	99.2	95.5	76.4	78.7
1.8	21	124	0	38	35.6	100	100	76.5	79.2
2	20	124	0	39	33.9	100	100	76.1	78.7
3	16	124	0	43	27.1	100	100	74.3	76.5
AUS	32	123	1	27	54.2	99.2	97	82	84.7
Visual assessment of ^{18}F-FDG uptake Combined with AUS	38	117	7	21	64.4	94.4	84.4	84.8	84.7

AUS, Axillary ultrasonography; TP, True positive; TN, True negative; FP, False positive; FN, False negative; PPV, Positive predictive value; NPV, Negative Predictive value;

Se=64%
Spe=95%
PPV=84%
NPV=85%
SUV tumorale=4,3(0,9-17,8)
SUV axillaire=3(0,4-11,3)

BMC Cancer
BioMed Central

Research article
Open Access

Utility of ^{18}F-fluoro-deoxyglucose emission tomography/computed tomography fusion imaging (^{18}F-FDG PET/CT) in combination with ultrasonography for axillary staging in primary breast cancer

Shigeto Ueda[1], Hitoshi Tsuda*[2], Hideki Asakawa[1], Jiro Omata[1], Kazuhiko Fukatsu[3], Nobuo Kondo[4], Tadaharu Kondo[5], Yukihiro Hama[6], Katsumi Tamura[6], Jiro Ishida[6], Yoshiyuki Abe[6] and Hidetaka Mochizuki[1]

1 PET normal et Echo normale:

138 cas(75%) →**15% N+** (21)
→57% (12) que **1 gg envahi**
→ 81% (17) atteinte **ggnaire<1cm**
→**76% (16) grade 1 ou2** et 24%(5) grade 3

2 PET + et Echo normale:

12 cas (6,5%) → **50%N+(** 6 cas)
→ **83% (5cas)avec 1seul gg envahi** et dans tous les cas Curage negatif
→ **dans tous les cas atteinte ggnaire≤1 cm** et **petit focci <5mm dans 5cas/6**
→**haut grade** dans 3cas/6 et grade 1ou2 dans 3 cas

3 PET normal et Echo anormale

5 cas (3%) → **80%(4) N+**
→50%(2) **plus de 2 gg envahis**
→50%(2) **méta >1cm**
→ 100%(4)**grade 1 ou 2**

4 PET/CT + et Echo anormale:

28 cas (15%) →**100%N+**
→70% avec ≥2 ganglions envahis
→80% avec méta ≥ 1 cm
→ 50% grade 1 ou 2

ELSEVIER

Available online at www.sciencedirect.com

SciVerse ScienceDirect

EJSO 39 (2013) 26–30

EJSO
the Journal of Cancer Surgery

www.ejso.com

Diagnostic performance of fluorodeoxyglucose-positron emission tomography/computed tomography combined with ultrasonography-guided fine needle aspiration cytology for identifying axillary lymph node status in patients with breast cancer

Y. Machida*, K. Kubota, T. Katayama, A. Toriihara, H. Shibuya

Department of Diagnostic Radiology and Oncology, Tokyo Medical and Dental University, 1-5-45 Yushima, Tokyo 113-8510, Japan

Accepted 12 October 2012
Available online 2 November 2012

- Etude rétrospective japonaise
- 227 patientes
- 65%T1-30%T2
- 24%N+(54)

15 PET/CT + (6,2%) → 33% faux positifs (5N-)
22 cyto neg→ 27% faux négatifs (6N+)

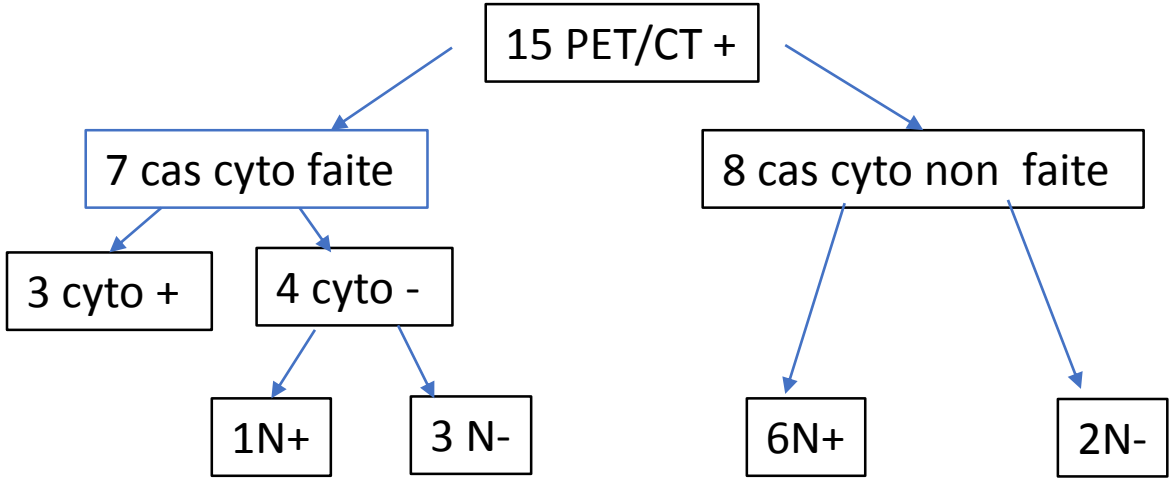

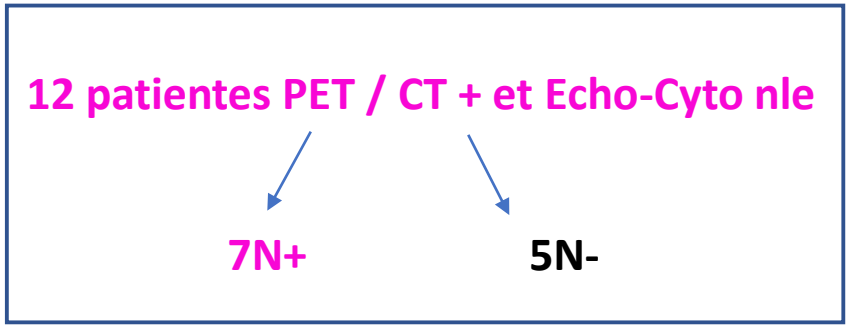

Série CLB sur 2 ans : 10 cas : 8N+ (6 macrométastases et 2 micrométastases) – 2 FP dt 1 adénite réactionnelle

	Histo	Histo def (mm)	SBR	Rec	HER2	PET/CT	Cyto	SUV tum	SUV gg	ECHO	Anapath GS	Anapath Curage
T1N0	CCI	Bifocal 22 et 11	2	ER+PR+	-	1gg 6mm Douteux		5,8 et2	1,8	Nle	**1 macro 6 mm**/4SN Effraction	15N-
T1N1	CCI	15	1	ER+PR+	-	1gg douteux		4,6	1,6	Cortex3mm Cyto neg	**1 macro** 4mm/2SN Effraction	2 micro 1mm/12N
T2N1	**CCI**	**14**	**2**	**ER+PR+**	**-**	**1gg 1cm douteux**	**récente**	**2,4**	**2,2**	**Cortex5mm Cyto neg**	**1 GS Négatif**	
T3N1	CCI	70	3	ER+PR+	-	1 gg suspect		6,9	3,1	Cortex> 3mm Cyto neg	Non fait	**2 macro de 6 et 7 mm**/9N
T2N1	CCI	32	3	ER+PR+	+	1gg 1cm Suspect		11	2,9	Cortex>3mm Cyto neg	Non fait	**6 macros** dont une>2cm /15N
T1N0	**CCI**	**12**	**1**	**ER+PR+**	**-**	**1gg Suspect**		**2,8**	**2,5**	**Cortex 6mm Cyto neg**	**Non fait**	**26N- Adénite réactionnelle**
T1N0	CCI	11	3	ER-PR-	+	1gg Suspect	récente	3,6	2,2	Cortex>3mm Cyto neg	**1 macro de 6 mm**/4SN Effraction	11N-
T3N0	CCI	45	3	ER-PR-	+	1 gg Suspect		9,3	2,2	Cortex 4mm Cyto neg	Non fait	**2 micrométas**/21N Effraction caps et emboles
T2N0	CCI	45	3	ER-PR-	-	1gg Suspect		11	2,1	Cortex 4 mm Cyto neg	Non fait	**1 microméta**/13N
T2N0	CCI	9 post chimio	3	ER-PR-	+	1 gg suspect		13	1,9	Cortex 5mm Cyto neg	**1 microméta**/ 2SN **après chimio**	7N-

CONCLUSION:

- **TEP fixant en axillaire : 15 à 20% de FP**

- **Echographie normale : 25 à 30% FN** liés à la taille de la métastase histologique ganglionnaire <5mm

- **PET positif et écho normale : 50% à 80% de N+**
  - Attention aux biopsies ggnaires faites juste avt le PET
  - Difficulté d'interprétation du PET sur des lésions de bas grade avec SUV basse

➢ CAT: refaire Echo et cyto post-PET

OU modification des pratiques avec ponction sous écho après le PET si décision d'effectuer un PET/CT

➢ **Si cyto neg faire SN**

➢ AVENIR: trouver des facteurs prédictifs pour sélectionner des patientes avec plus de 2 ganglions envahis

Je vous remercie…